

## ホルスタイン種子牛にみられた重複脊髄症の1例

千葉史織<sup>1)</sup> 藤澤哲郎<sup>1)</sup> 石原孝介<sup>2)</sup> 松本高太郎<sup>1)</sup> 山田一孝<sup>1)</sup>猪熊 壽<sup>1)</sup> 松井高峯<sup>1)</sup> 古林与志安<sup>1)†</sup>

1) 帯広畜産大学畜産学部 (〒080-8555 帯広市稲田町西2線11)

2) 十勝農業共済組合 (〒089-1182 帯広市川西町基線59-28)

(2011年12月7日受付・2012年2月13日受理)

## 要 約

左後肢の伸張、歩様蹠踉、左旋回運動及び頭部の震盪を呈していたホルスタイン種子牛を、臨床及び病理学的に検索した。頭部CT検査では、特に異常が認められなかったことから脊髄異常が疑われた。病理解剖の結果、第十三胸髄部から尾側にかけて、脊髄の重複が確認され、重複脊髄症と診断された。重複脊髄症の報告は、本邦ではこれまで黒毛和種牛の数例に限られていたが、今回、本邦のホルスタイン種でも発生することが明らかとなった。

——キーワード：子牛、重複脊髄症、ホルスタイン種。

日獣会誌 65, 516～519 (2012)

重複脊髄症とは、重複した脊髄が単一の硬膜に包まれて脊柱管内におさまっている奇形を示し、腰部以降で認められることが多い [1, 2]。腰部脊髄に重複がみられる重複脊髄症の症例では、後肢が伸張するために、歩行時に後肢を引き摺ったり、飛び跳ねるようにして歩く「うさぎ跳び型跛行」が特徴的とされている [1, 2]。牛での発生報告はきわめて少ない [1, 2]。また、海外ではホルスタイン系交雑種での発生報告もあるが [3]、本邦での報告は数例の黒毛和種子牛に限られる [4-6]。今回、病理学的に重複脊髄症と診断されたホルスタイン種子牛の1例を経験したので、その概要を報告する。

## 症 例

症例は出生時起立不能を呈していた雌のホルスタイン種子牛で、3日齢から起立可能になるも、歩様蹠踉であるとの稟告で初診となった。初診時から左後肢の伸張、左旋回運動及び頭部の震盪がみられ、デキサメタゾン、抗生剤及びビタミンB<sub>1</sub>製剤により治療が行われた。しかしながら、症状は改善せず、7日齢時に帯広畜産大学に搬入された。症例には左後肢の伸張とナックリング、歩様蹠踉及び左旋回運動がみられた。神経学的検査では、脳神経及び前肢・後肢反射に異常は認められず、頭部CT検査でも異常はみられなかった。その後、症状の改善がみられず、左後肢の伸張及び右後肢の脱力も顕著

であったことから、病性鑑定のために、11日齢時に病理解剖を行った。

## 剖 検 所 見

脊髄を摘出し、背正中溝上に沿って硬膜を切開した後の脊髄外観では、第十二胸髄 (T12) 部及び第十三胸髄 (T13) 部背正中溝上に、それぞれ、約0.8×0.4cm大と約1.0×0.5cm大の菱形陥凹部が認められた (図1a)。また、T13部から尾側にかけての脊髄では径が増していた。T12部頭側の断面では、脊髄中心管から背側にかけて裂隙が認められた (図1b)。T13部から尾側にかけての断面では、単一の髄膜に包まれた重複する脊髄構造が認められた (図1c)。頸部から第十一胸髄 (T11) 部では脊髄の重複はみられず、小脳・脳幹部及びその他の臓器にも著変は認められなかった。

## 病理組織学的所見

全身諸臓器組織と中枢神経系組織の15%中性緩衝ホルマリン固定材料より、定法に従ってパラフィン切片を作製した。その後、ヘマトキシリン・エオジン (HE) 染色、必要に応じて、ルクソール・ファスト青・HE (LFB・HE) 染色を行い組織学的に検索した。

脊髄中心管から背側方向への裂隙形成がみられたT12部では、脊髄中心管は開裂し、上衣細胞の縁取りは一部

† 連絡責任者：古林与志安 (帯広畜産大学畜産学部)

〒080-8555 帯広市稲田町西2線11

☎0155-49-5362 FAX 0155-49-5364 E-mail: kyoshi@obihiro.ac.jp

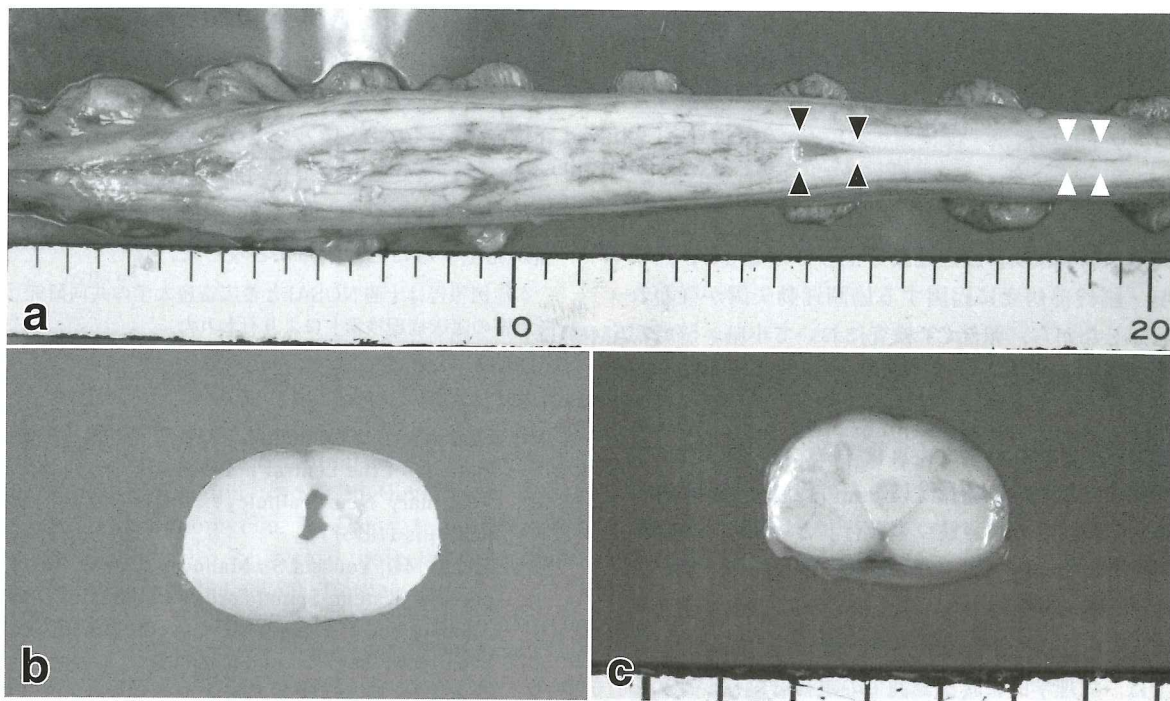


図1 脊髄外観と第十二，十三胸髄部断面の肉眼像

- a 脊髄外観. 第十二胸髄部（白矢頭）及び第十三胸髄部（黒矢頭）背正中溝上に，それぞれ，約 $0.8 \times 0.4$ cm大と約 $1.0 \times 0.5$ cm大の菱形陥凹部がみられる
- b 第十二胸髄部頭側断面. 脊髄中心管から背側にかけて裂隙がみられる
- c 第十三胸髄部頭側断面. 重複した脊髄構造が認められる

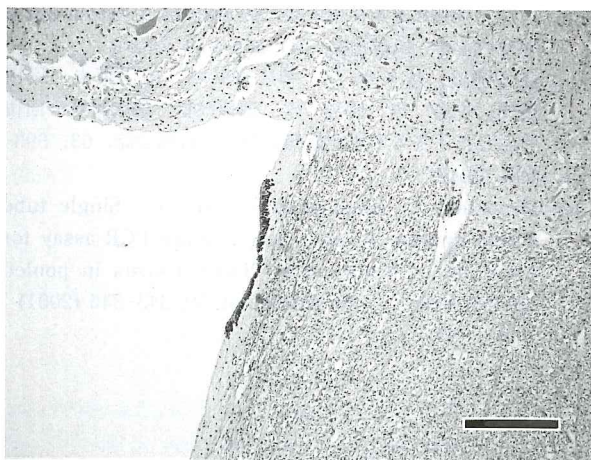


図2 第十二胸髄部の組織像（HE染色 Bar =  $150 \mu\text{m}$ ）  
脊髄中心管は開裂し，上衣細胞の縁取りは一部でのみ認められる

で認められるのみであった（図2）。裂隙周囲において，グリオースなどの明らかな反応性病変は認められなかった。また，裂隙の腹側灰白質では上衣細胞で内張りされた脊髄中心管様の構造が2カ所で認められた。同部の腹角は，背角と比較してやや発達が悪かった。

重複した脊髄構造が認められたT13部断面では，灰白質が2対存在し，2対の脊髄の内側腹角は連絡していた（図3）。なお，同様の変化は第二腰髄部まで認められ，

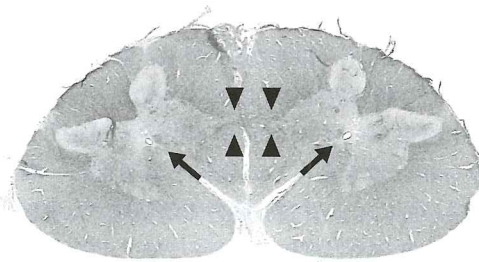


図3 第十三胸髄部のルーベ像（LFB・HE染色）

2対の脊髄はそれぞれの内側腹角が連絡するようにつながっており（矢頭），脊髄中心管（矢印）はそれぞれ一つ認められる

第三腰髄部から尾側にかけては内側の腹角どうしの連絡はみられず，脊髄構造は完全に二分していた。それぞれの灰白質は内側よりも外側が発達しており，神経細胞の数も外側灰白質で多くみられた。脊髄中心管は，重複した脊髄内でそれぞれ一つずつ認められた。腹正中裂は，本来の位置に1カ所，重複した両側の脊髄に1カ所ずつ，合計3カ所に認められた。

肉眼的に脊髄の重複がみられなかった頸部からT11部にかけては，組織学的にも異常はみられなかった。また，小脳・脳幹部及びその他の臓器でも著変は認められ



なかった。

なお、保存血清を用いて牛ウイルス性下痢 (bovine viral diarrhea : BVD) ウイルス遺伝子の検出を試みたが [7], ウイルス遺伝子は検出されなかった。

## 考 察

本例は歩様異常及び旋回運動を呈していたため、当初は小脳・脳幹部病変に起因する協調運動失調が疑われた。しかしながら、頭部CT検査において小脳・脳幹部の異常はみられなかったことから、脊髄疾患が疑われた。

腰部脊髄に重複がみられる重複脊髄症の症例では、後肢が伸張するために、歩行時に左右の後肢で飛び跳ねるようにして歩く「うさぎ跳び型跛行」といわれる特徴的な歩様異常が出現することが知られている [1, 2]。また、原因は明らかとされていないものの、後肢の運動調節の異常に左右差が認められた例も報告されている [5]。本例では、病理学的に腰部脊髄での重複脊髄症が認められたことから、本例で認められた協調運動失調様の症状及び旋回運動は、本病変に起因するものと推察された。本例では運動調節の異常が特に左後肢で顕著に現れていたために、歩行の際に右後肢の運動も制限され、左後肢を軸とする歩行となり、結果として旋回様の運動を呈したと考えられた。

黒毛和種の重複脊髄症の症例では、脊髄の分岐は胸髄後部より開始し、それより尾側で脊髄構造の重複が認められている [4-6]。本例においても、脊髄中心管の裂隙化を伴った脊髄の分岐はT12部から始まり、脊髄構造の重複はT13部から尾側にかけて確認されており、これらの病変分布は黒毛和種での報告とおおむね一致していた。組織学的にも、脊髄分岐の開始領域では脊髄中心管と連絡する裂隙の形成がみられること、同部位では脊髄中心管を内張りする上皮細胞が部分的に欠損していること、重複を示す脊髄のそれぞれの灰白質で、内側の灰白

質よりも外側の灰白質が発達していること、重複した脊髄構造のそれぞれの灰白質では外側で神経細胞の数が多なことなど、これまでに報告されている黒毛和種の重複脊髄症の症例の特徴像と一致する点が多かった [4-6]。

本邦ではこれまで重複脊髄症の報告は黒毛和種の数例に限られていたが、本邦のホルスタイン種でも重複脊髄症が発生することが明らかとなった。

本症例報告は十勝NOSAIと帯広畜産大学の共同研究「難診断患者の臨床病理検索」により行われた。

## 引 用 文 献

- [1] Summers BA, Cummings JF, de Lahunta A : Malformations of the central nervous system; Spinal cord, Veterinary Neuropathology, 1st ed, 86-94, Mosby, St. Louis (1995)
- [2] Maxie MG, Youssef S : Malformations of the central nervous system; Spinal cord, Pathology of Domestic Animals Vol. 1, Maxie MG, et al eds, 5th ed, 315-318, Saunders Elsevier, London (2007)
- [3] Testoni S, Grandis A, Diana A, Dalla Pria A, Cipone M, Bevilacqua D, Gentile A : Imaging diagnosis-Ultrasonographic diagnosis of diplomyelia in a calf, Vet Radiol Ultrasound, 51, 667-669 (2010)
- [4] 小山真人, 御領政信, 千馬 智, 岡田幸助 : 牛の重複脊髄症の1例, 日獣会誌, 50, 153-156 (1997)
- [5] 渡辺 崇, 菊池 薫, 三浦 潔, 藤森康一郎, 山岸則夫, 佐々木 淳, 御領政信, 朴 天鎬, 柿崎竹彦, 渡辺大作 : 歩様異常を主徴とした黒毛和種子牛の脊髄形成異常症の4例, 家畜診療, 57, 265-270 (2010)
- [6] 關茉莉絵, 佐々木 淳, 神志那弘明, 山岸則夫, 岡田啓司, 佐藤 繁, 渡辺 崇, 御領政信 : 臨床症状の回復を示した子牛の不完全重複脊髄症, 日獣会誌, 63, 693-695 (2010)
- [7] Weinstock D, Bhudevi B, Castro AE : Single-tube single-enzyme reverse transcriptase PCR assay for detection of bovine viral diarrhea virus in pooled bovine serum, J Clin Microbiol, 39, 343-346 (2001)