

## ホルスタイン種乳牛の鼻腔内骨肉腫の1例

吉本 薫<sup>1)</sup> 駒形 真<sup>1)</sup> 千葉史織<sup>1)</sup> 弘 雅信<sup>2)</sup>松本高太郎<sup>1)</sup> 古林与志安<sup>1)</sup> 猪熊 壽<sup>1)†</sup>

1) 帯広畜産大学畜産学部 (〒080-8555 帯広市稲田町西2線11)

2) 十勝農業共済組合 (〒089-1182 帯広市川西町基線59番地28)

(2010年9月9日受付・2010年12月15日受理)

## 要 約

5歳6カ月齢のホルスタイン種乳牛が鼻出血，眼球突出および黒色便を呈したため，地方病性牛白血病を疑った。しかし，生前の臨床検査では牛白血病の確定診断はできず，病理組織学的検査により鼻腔内骨肉腫と診断された。本症例では，明瞭な呼吸器症状や顔面の変形といった鼻腔内腫瘍を疑わせる所見が乏しく，生前診断が困難であった。

—キーワード：ホルスタイン，鼻腔内腫瘍，骨肉腫。

日獣会誌 64, 457～460 (2011)

牛の腫瘍性疾患の報告は，牛白血病を除いてはあまり多くない。鼻腔内腫瘍も遭遇することのまれな腫瘍であり，その報告も少ない [1, 2]。本稿では，鼻出血，黒色便および突然の眼球突出の症状から牛白血病を疑ったが確定できず，病理学的検索で鼻腔内に形成された骨肉腫が認められた1症例についてその概要を報告する。

## 症 例

症例は北海道十勝管内で乳用牛として飼養されていた雌のホルスタイン種5歳6カ月齢で，鼻出血の稟告で診察を受けた。初診時（第1病日），両側，特に右鼻腔から多量の鼻出血が認められたが，鼻鏡および鼻腔内に外傷は認められず，一般状態も良好であった。止血剤としてトラネキサム酸（パソラミン注，第一製薬株，東京）を投与したところ，翌日には改善した。第2病日に行われた血液検査では，貧血（赤血球数 $4.82 \times 10^6/\mu\text{l}$ ，ヘモグロビン濃度 $8.4\text{g/dl}$ ，ヘマトクリット値 $24.7\%$ ）および血小板数の軽度減少（ $20.6 \times 10^4/\mu\text{l}$ ）がみられたが，白血球数（ $9500/\mu\text{l}$ ）は正常範囲内であった。その後，第5および第23病日にも再度鼻出血が認められたが，どちらもトラネキサム酸投与により翌日には改善した。第23病日には突然の右眼球突出が認められた。検査により右眼は視力がないと判断された。第25病日には右眼球の突出はさらに顕著になり，突出部の化膿が認められた。また，第25病日には黒色便の排泄も認めら

れた。突然の眼球突出および鼻出血・黒色便といった症状から地方病性牛白血病が疑われ，第27病日に病性鑑定のため帯広畜産大学に搬入された。

搬入時，体温 $39.3^\circ\text{C}$ ，心拍数 $120/\text{min}$ で，聴診において心音・肺音に異常は認められなかったが，可視粘膜は蒼白であった。鼻出血は認められなかった。また，便性状も異常なく，潜血反応は陰性であった。右眼球は顕著に突出・腫大しており，黄色膿性眼脂の排出が認められ，角膜表面は瘡蓋で覆われ，一部眼瞼と癒着していた（図1）。神経学的検査を実施したところ，右眼では眼瞼反射が微弱ながら認められたが，角膜反射，威嚇瞬き反

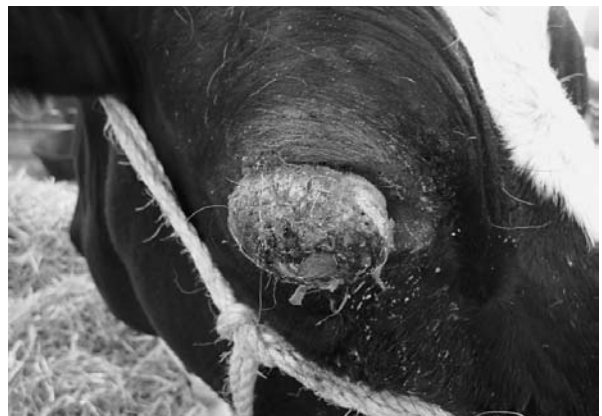

図1 右眼球は突出・腫大し，角膜表面は瘡蓋で覆われ一部眼瞼と癒着している（第27病日）。

† 連絡責任者：猪熊 壽（帯広畜産大学畜産学部）

〒080-8555 帯広市稲田町西2線11 ☎・FAX 0155-49-5370 E-mail: inokuma@obihiro.ac.jp

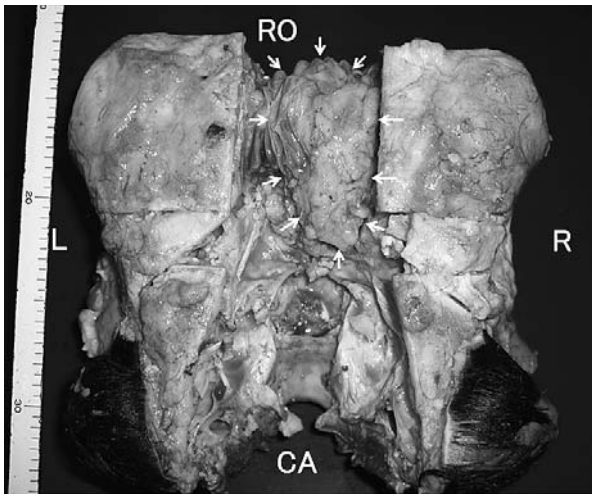


図2 頭部背側で頭頂部の骨を外すと、10×12×4cm大の乳白色充実性の腫瘍(矢印)が、右側鼻腔から篩板を越え両側嗅球直下硬膜外まで拡がっている。  
RO：吻側，CA：尾側，R：右側，L：左側。

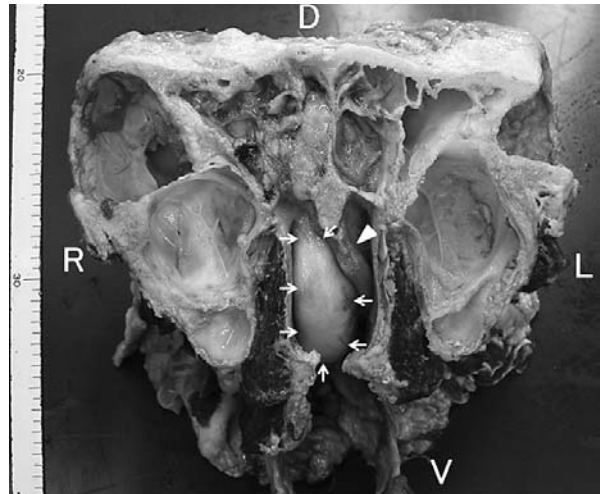


図3 顔面骨を腫瘍吻側端で切断すると、腫瘍(矢印)は右鼻腔内に充満しており、鼻中隔(矢頭)を左に変位させている。D：背側，V：腹側，R：右側，L：左側。

表1 血液検査および血液生化学検査成績(第27病日)

項目	測定値	項目	測定値
RBC	2.71×10 <sup>6</sup> /μl	AST	121 U/l
Hb	5.2 g/dl	ALP	394 U/l
PCV	15.8 %	γ-GTP	18 U/l
MCV	58.3 fl	CPK	1177 U/l
MCH	19.2 Pg	LDH	1048 U/l
MCHC	32.9 g/dl	Na	3.9 mEq/l
Platelet	32.7×10 <sup>4</sup> /μl	K	140 mEq/l
WBC	7300 /μl	Cl	99 mEq/l
Sta	73 /μl	TP	5.5 g/dl
Seg	2701 /μl	Alb	2.5 g/dl
Lym	4234 /μl	α-glob	1.1 g/dl
Mon1	46 /μl	β-glob	0.7 g/dl
Eos	146 /μl	γ-glob	1.2 g/dl
		A/G	0.85

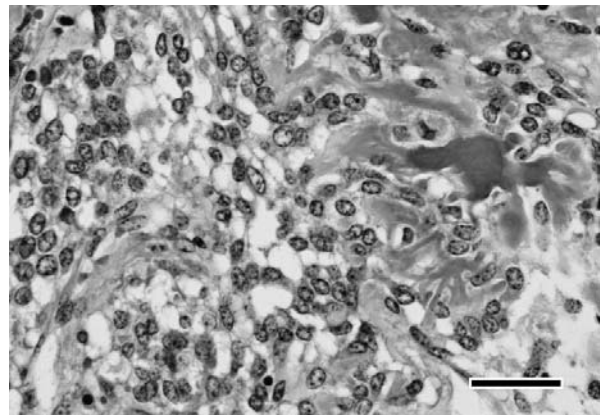


図4 鼻腔内腫瘍の病理組織学的検査所見。骨芽細胞様腫瘍細胞のび慢性増殖およびそれによる骨梁形成が認められる。(HE染色 Bar = 50μm)

応および対光反射は認められなかった。左眼については、外観および神経学的に異常は認められなかった。体表リンパ節に顕著な腫大は認められず、直腸検査においても骨盤腔内に異常は認められなかった。また、下顎リンパ節、乳房上リンパ節および左腺部に散在していた1cm大のリンパ節について針吸引による細胞診検査(FNA)を行ったが、リンパ球に異型性は認められなかった。血液検査では大球性正色素性貧血が認められたが、白血球数およびリンパ球数に異常はなく(表1)、末梢血リンパ球の異型性も認められなかった。血液生化学検査ではALP、CPKの高値と、TPの低値が認められたが、LDHは正常範囲内であった(表1)。また、牛白血病診断用抗原(社北里研究所、埼玉)を用いた寒天ゲル内沈降反応による牛白血病ウイルス(BLV)抗体検査およびBLV検出キット(タカラバイオ株、東京)を用い

たリアルタイムPCRによるBLVプロウイルス検査を行ったが、ともに陰性であった。チミジンキナーゼ(TK)活性値は[3]、基準値(5.4U/l)を超える9.2U/lを示した。

#### 病理解剖検査所見

本症例は第28病日に、キシラジン(スキルペン2%注射液、株インターベット、大阪)とチアミラールナトリウム(イソゾール、日医工株、富山)による深麻酔下で、飽和塩化カリウム溶液の急速静脈内投与により安楽殺された。なお、動物の安楽殺は「国立大学法人帯広畜産大学動物実験等に関する規程」に基づき設置された動物実験委員会により承認された動物実験計画書(承認番号21-35)に従って実施された。

病理学的検査では、肉眼的に右側鼻腔から篩板を越え、

両側嗅球直下硬膜外にかけて広がる、約10×12×4cm大の乳白色充実性の腫瘍が認められた(図2)。鼻中隔および視交叉は同腫瘍により圧迫され左側に変位していた(図3)。また、右鼻腔内粘膜には出血巣が認められた。同腫瘍は組織学的に、多形性を示す腫瘍細胞の充実性増殖からなっており、一部では類骨梁および骨梁の形成も認められた(図4)。また、部位によっては多核巨細胞も観察された。以上の所見より、本腫瘍は悪性腫瘍である骨肉腫と診断された。また、右の視覚路は同腫瘍の圧迫により変性し、一部は壊死していた。なお、体表および体内リンパ節に異常は認められなかった。右眼窩内にも眼球を突出させるような異常は認められず、右眼は全眼球炎と診断された。また、第四胃には広範囲に潰瘍が認められた。なお、他臓器への腫瘍の転移は認められなかった。

## 考 察

本症例は、鼻出血、眼球突出および黒色便排泄の症状から生前に地方病性牛白血病を疑診したものである。しかし、血液検査で血小板数の著しい減少は認められず、また赤血球には再生像が認められたため、鼻出血と黒色便排泄については、牛白血病による骨髓抑制では説明ができなかった。また、リンパ節の腫脹およびリンパ球増多は認められず、リンパ節のFNAでも腫瘍細胞は認められなかった。牛白血病発症マーカーとしての有用性が報告されているTK活性値は[3]、9.2U/lと基準値を超えたものの、LDHは高値を示さず、BLV抗体陰性、BLVプロウイルス検査陰性であったことから、生前には地方病性牛白血病は否定された。病理解剖により鼻腔内に形成された腫瘍が初めて明らかとなった。鼻出血は、腫瘍による圧迫で鼻中隔が変形し、鼻粘膜が損傷を受けたことによるものと考えられた。また同様の圧迫による視覚路の変性から右眼が視力障害を起し、物理的損傷により眼球が突出したと考えられた。剖検にて第四胃潰瘍がみられたことから、黒色便はこれによるものと考えられた。

牛の鼻腔内腫瘍はまれであり、海外において散発的な発生が知られるのみである[1, 2]。また、そのほとんどが腺癌や扁平上皮癌といった上皮系腫瘍であり、間葉系腫瘍の発生はきわめてまれである[1, 2, 4-7]。本症例は、間葉系腫瘍である骨肉腫であり、鼻腔内腫瘍としても非常にまれな症例であった。

鼻腔内腫瘍の症状は、腫瘍の種類や形成される部位によりさまざまである[8, 9]。初期には、血液性あるいは粘液性の鼻汁の排出や、間欠性のくしゃみやいびきといった呼吸器症状がみられ、病態の進行に伴って鼻腔狭窄による呼吸困難、骨破壊による鼻部・顔面部の腫脹・変形や眼球の突出・変位、頭蓋腔浸潤による脳神経症状な

どが起こるとされている[8, 9]。このように鼻腔内腫瘍の症状が多岐に渡り、また牛では頭部X線検査やCT検査といった画像検査が制限されるため、一般に生前診断は困難である[8, 9]。今回の症例では生前に認められた臨床症状は鼻出血と眼球突出のみであった。眼球突出は地方病性牛白血病の特徴的的症状であるうえ、明瞭な呼吸器症状や顔面の変形といった鼻腔内の異常を疑わせる所見が乏しかったことが、診断をさらに困難にした。鼻出血に対するアプローチとして、経鼻胃カテーテルの挿入や内視鏡検査といった鼻腔内の精査を行っていけば、生前に鼻腔内腫瘍の存在を確認することが可能であったと思われる。また、鼻腔内腫瘍を疑い鼻汁あるいは鼻腔洗浄液の細胞診も実施すべきであったと思われる。

産業動物である牛では化学療法や放射線療法は行えないため、一般的に鼻腔内腫瘍の治療は困難である。しかし、鼻腔内腫瘍は、種類や形成部位によっては外科的切除により治癒する可能性も十分にある疾患である[9]。いっぽう、BLV感染による地方病性牛白血病は家畜伝染病予防治法に定められている届出伝染病で、発生した場合には同居牛の全頭検査や蔓延防止策などが必要となる疾患であり[10, 11]、家畜衛生上も両者の鑑別は重要である。

本症例では、牛白血病発症マーカーとしての有用性が検討されているTK活性値が基準値よりも高かった。牛白血病診断におけるTK活性の特異性は95.9%であるが、筋断裂や脱臼などの牛白血病以外の疾患でも高値を示すことがあると報告されている[3]。今回、間葉系腫瘍の骨肉腫で、造血系腫瘍マーカーであるTK活性値が高値を示した理由は不明だが、その特異性については今後さらなる検討が必要であると思われる。

今後、鼻出血や眼球突出の症状が認められた場合、地方病性牛白血病に加え、きわめてまれではあるが鼻腔内腫瘍の可能性も考慮し、血液検査、塗抹標本の検査、FNAに加えて、経鼻カテーテル挿入や内視鏡検査などによる鑑別診断が必要であると思われる。

本報告の一部は、帯広畜産大学と十勝農業共済組合の共同研究として実施された。

## 引用文献

- [1] 小谷猛夫：地方病性篩骨甲介腫瘍，動物病理学各論，日本獣医病理学会編，103-104，文永堂出版，東京（2007）
- [2] Howerd B. Gelberg：Endemic ethmoidal tumors, Pathologic Basis of Veterinary Disease, McGain MD and Zachary JF eds, 4th ed, 485, Mosby, St. Louis (2007)
- [3] Sakamoto L, Ohbayashi T, Matsumoto K, Kobayashi Y, Inokuma H：Serum thymidine kinase activity as a useful marker for bovine leucosis, J Vet Diag Invet, 21, 871-874 (2009)

- [4] Anderson BC, Cordy DR : Olfactory neuroblastoma in a heifer, *Vet Pathol*, 18, 536-540 (1981)
- [5] Beytut E, Kilic E, Ozturk S, Ozba B : Nasal chondrosarcoma in a Simmental cow, *Can Vet J*, 47, 349-351 (2006)
- [6] Shive H, Mohammed F, Osterstock J, Porter B, Mansell J : *Vet Pathol*, 43, 793-797 (2006)
- [7] Wuersch K, Bischoff M, Thoma R, Matter MS : Nasal osteoma in a dairy cow : a combined clinical, imaging and histopathological approach to diagnosis, *J Comp Pathol*, 141, 204-207 (2009)
- [8] 岡本芳晴 : 鼻腔の腫瘍, 獣医内科学大動物編, 日本獣医内科学アカデミー編, 辻本 元監修, 57, 文永堂出版, 東京 (2007)
- [9] 多川政弘 : 鼻腔の腫瘍, 獣医内科学小動物編, 日本獣医内科学アカデミー編, 辻本 元監修, 110-111, 文永堂出版, 東京 (2007)
- [10] 田島誉士 : 牛の白血病, 獣医内科学大動物編, 日本獣医内科学アカデミー編, 辻本 元監修, 57, 文永堂出版, 東京 (2007)
- [11] 小沼 操 : 牛白血病, 動物の感染症第2版, 小沼 操ら監修, 110, 近代出版, 東京 (2006)

---

### A Case of Nasal Osteosarcoma in a Holstein Cow

Kaoru YOSHIMOTO\*, Makoto KOMAGATA, Shiori CHIBA, Masahiro HIRO,  
Yoshiyasu KOBAYASHI, Kotaro MATSUMOTO and Hisashi INOKUMA†

\* *Obihiro University of Agriculture and Veterinary Medicine, Inada, Obihiro, 080-8555, Japan*

#### SUMMARY

Enzootic bovine leukosis was suspected in a Holstein cow aged 5-years and 6-months, as it displayed symptoms of epistaxis, proptosis, and melena. However, clinicopathological findings failed to confirm a diagnosis of bovine leukosis, and histopathological findings revealed a nasal osteosarcoma. As the case lacked typical findings of nasal tumor such as sneezing and facial deformity, a nasal tumor diagnosis would have been difficult. — Key words : Holstein, nasal tumor, osteosarcoma.

† *Correspondence to : Hisashi INOKUMA (Obihiro University of Agriculture and Veterinary Medicine)*

*Inada, Obihiro, 080-8555, Japan*

*TEL · FAX 0155-49-5370 E-mail : inokuma@obihiro.ac.jp*

— *J. Jpn. Vet. Med. Assoc.*, 64, 457 ~ 460 (2011) —