

短 報

脳幹部膿瘍により神経症状を呈した
ホルスタイン種子牛の1例松本高太郎^{1)†} 村上智亮²⁾ 菅生樹春³⁾ 山田一孝¹⁾古林与志安²⁾ 松井高峯²⁾ 猪熊 壽¹⁾

1) 帯広畜産大学臨床獣医学研究部門 (〒080-8555 帯広市稲田町西2線11)

2) 帯広畜産大学基礎獣医学研究部門 (〒080-8555 帯広市稲田町西2線11)

3) サホロリゾート ペア・マウンテン (〒081-0039 上川郡新得町字新内西6線158)

(2009年6月15日受付・2010年1月4日受理)

要 約

17日齢のホルスタイン種雌子牛が、神経症状を示した。病畜は頭部を左後方に折り曲げて伏臥姿勢を示し、時折自力で起立したがすぐに倒れ歩行不能であった。神経学的検査では右の対光反射、威嚇瞬き反射、眼瞼反射、および音響耳介反射が消失していた。ビタミンB₁およびデキサメサゾンの投与により第7病日に歩行可能となったものの左への斜頸・旋回が認められ、神経学的検査所見に改善は認められなかった。第7病日に病理解剖を行い、肉眼的には橋の断面右側に直径1cm大の膿瘍を認め、嫌気培養にて*Fusobacterium necrophorum*が検出された。左側への斜頸、聴覚の消失等の脳神経症状は、橋の右側の膿瘍により内耳神経等の脳神経核が圧迫された結果出現した聴覚障害、平衡障害のためと考えられた。——キーワード：脳幹部膿瘍、牛、*Fusobacterium necrophorum*。

日獣会誌 63, 351～354 (2010)

脳膿瘍は化膿性細菌によって脳実質内に膿が貯留した状態で、脳組織の破壊の程度、膿瘍の大きさ、そして膿瘍の存在部位によって、抑鬱、ヘッドプレス、失明、発作など、さまざまな神経症状を呈する病態である。脳膿瘍から分離される細菌としては*Arcanobacterium pyogenes*が最も一般的であり、他に*Actinomyces bovis*、*Mycobacterium bovis*および*Fusobacterium necrophorum*などが分離されることもある。細菌が脳に至る経路としては血行性の伝播、および頭蓋骨の損傷や中耳炎あるいは内耳炎、眼球の炎症、鼻咽頭を介する直接的な伝播が知られている。治療は抗生物質の投与により行うが、一般に予後は悪い [1, 2]。今回、脳神経症状を示し、抗生物質投与に反応せずにデキサメサゾンおよびビタミンB₁投与により症状が改善したものの、病理解剖で脳幹部膿瘍が認められた子牛の症例に遭遇したのでその概要を報告する。

症 例

症例は北海道十勝管内で飼養されていたホルスタイン

種雌、17日齢の子牛で、急に神経症状が出現し、起立不能となった（第1病日）。ペニシリンおよびカナマイシンの投与を行ったが症状は改善されず、第4病日には

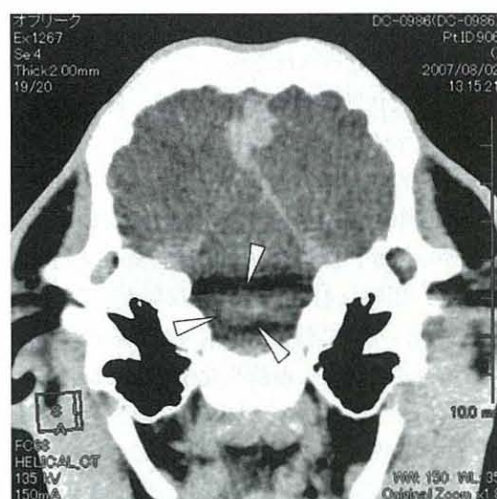


図1 図2bに示した部位のCT画像。膿瘍の存在部位を矢頭で示す。

† 連絡責任者：松本高太郎（帯広畜産大学臨床獣医学研究部門診断治療学分野）

〒080-8555 帯広市稲田町西2線11 ☎・FAX 0155-49-5372 E-mail: kmatsumoto@obihiro.ac.jp

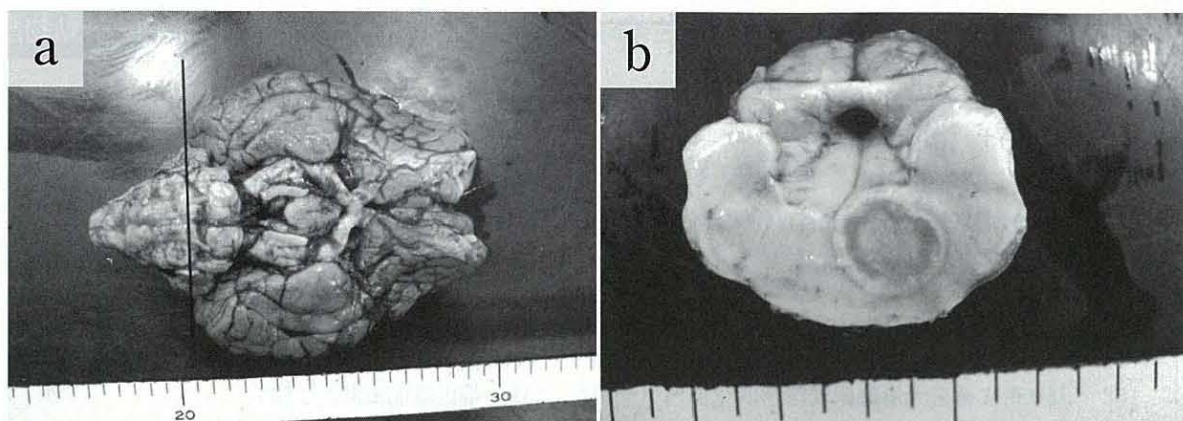


図2 a：病理解剖時の脳の外観。外見に異常は認められなかった。b：aの実線での断面。橋の右側に直径1cm大の限局した膿瘍を認めた。

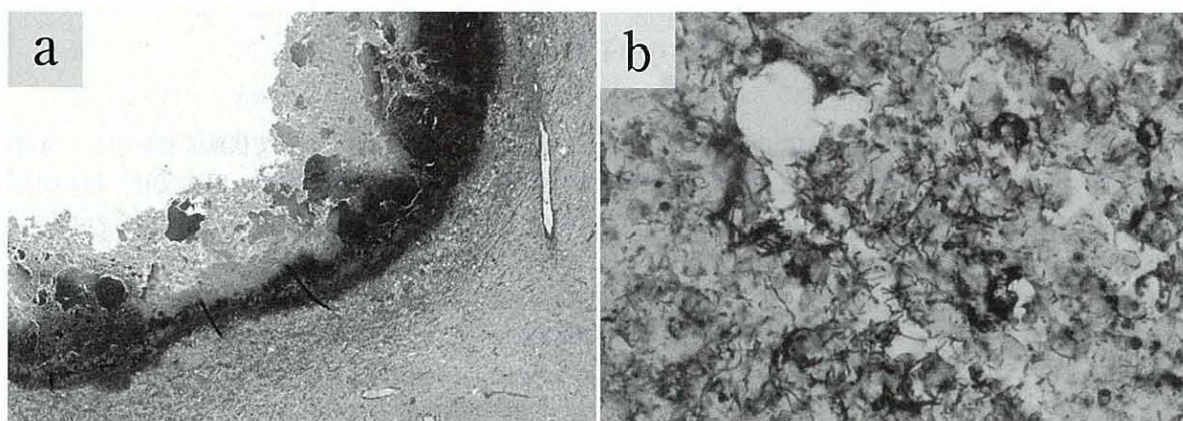


図3 膿瘍部の病理組織像。a：左上に膿瘍が認められた（HE染色 ×4）。b：フィラメント状の菌体が認められた（ワルチンスターリー染色 ×40）。

後弓反張が認められ、予後不良と判断されたことから、同日午後帯広畜産大学に搬入された。

搬入時の体温は39.6℃、呼吸数32回/分、心拍数80回/分で心雑音は認められなかった。患畜は頭部を左後方に折り曲げた伏臥姿勢をとっており、時折自力で起立したものの、すぐに倒れるため歩行不能であった。吸乳は可能であった。神経学的検査を行ったところ、屈曲反射、膝蓋腱反射、皮筋反射などの脊髄反射には著変は認められなかったが、脳神経反射では右側の対光反射、威嚇瞬き反射、眼瞼反射、音響耳介反射が陰性であった。しかしながら、左側の脳神経反射では異常は特に認められなかった。血液検査、血液生化学検査では白血球数の上昇（15,800/ μ l）、特に好中球数の上昇（59%、9,322/ μ l）が認められたが、その他に著変は認められなかった。脳脊髄液は淡黄色透明、白血球数300/ μ l、赤血球数 6×10^4 / μ l、TPは0.5mg/dl未満であり、細菌検査を依頼した。

帯広畜産大学搬入後は哺乳を行い、第4病日から第6病日までビタミンB₁（100mg、IV、SID）を、第5および第6病日にデキサメサゾン（20mg、IM、SID）を投

与した。第7病日には起立および歩行が可能となったが、左への斜頸および旋回が認められ、右側の対光反射、威嚇瞬き反射、眼瞼反射、音響耳介反射には改善が認められなかった。第7病日に大脳から延髄までの範囲でCT検査（Asteion super 4、株東芝、東京）を行ったところ、脳幹部右側に直径1cm程度の、周囲とCT値の異なる構造が存在した（図1）。中耳、内耳を含むその他の部位に異常は認められなかった。CT検査の後に安楽殺し、病理解剖を行った。

病理解剖では、大脳および小脳には外見的異常は認められなかったが、橋の内耳神経核に相当する領域の断面右側に黄白色の膿を容れた直径1cm大の限局した膿瘍が認められた（図2）。その他の肉眼所見として右眼球に角膜潰瘍および前眼房の白濁が認められた。脳幹部膿瘍から膿汁を採取して細菌検査を依頼した。口腔、消化管、肝臓および内耳には肉眼的な異常は認められなかった。

病理組織検索では肉眼病巣に一致して膿瘍が確認され、同部ではワルチンスターリー染色で陽性に染色されるフィラメント状の細菌が多数認められた（図3）。ま

た、右側の三叉神経に軸索変性が、下垂体周辺組織で炎症細胞浸潤および動脈炎が認められた。右眼球では角膜において水腫および炎症細胞浸潤が、結膜に炎症細胞浸潤がそれぞれ観察された。

第4病日に採取した脳脊髄液からは、好気培養により *Staphylococcus* 属菌が検出されたが、嫌気培養では細菌は分離されなかった。病理解剖時に採取した脳幹部膿瘍からは、好気培養で少数の *Staphylococcus* および *Streptococcus* 属細菌が、嫌気培養で多数の *F. necrophorum* の発育が確認された。

考 察

本症例では脳脊髄液から *Staphylococcus* 属細菌が、脳幹部膿瘍から *Staphylococcus* 属細菌、*Streptococcus* 属細菌および *F. necrophorum* が分離されたが、膿瘍のワルチンスターリー染色でフィラメント状の菌体が認められ、膿瘍の培養から多数の *F. necrophorum* が分離されたことから、膿瘍は *F. necrophorum* によるものと考えられた。*F. necrophorum* は口腔内およびルーメン内に常在する偏性嫌気性無芽胞菌であり、ルーメンの粘膜損傷から血中に侵入し肝膿瘍を形成する。また、子牛のジフテリア、壊死性口内炎・舌炎の原因となる他に [3]、脳膿瘍の原因菌の一つでもある [1, 4, 5]。本症例では、最初に *F. necrophorum* の感染が起こり、これが橋に膿瘍を形成したと考えられたが、脳幹部以外に膿瘍は認められず感染経路は不明であった。

本症例では第1病日からペニシリンおよびカナマイシンの投与を行ったものの症状の改善は認められなかった。第4病日の血液検査では、好中球数の増加を伴う白血球数の増加が認められ感染症が示唆されたが、抗生物質投与で症状が改善されなかったことから、第4病日からビタミンB₁、第5病日からデキサメサゾンの投与を行い、第7病日には自力での起立および歩行が可能となり症状に改善が認められた。症状改善の原因として、デキサメサゾン投与による脳浮腫の改善やビタミンB₁による神経症状の一般的改善効果などが考えられた。

右眼球では、角膜および結膜に炎症細胞の浸潤が認められたものの、*F. necrophorum* 菌体は観察されず、右眼球炎症が脳幹部膿瘍に波及した可能性は低く、角膜潰瘍は脳幹部膿瘍により顔面神経核、内耳神経核が圧迫され、聴覚・平衡覚および瞬きが消失したために起こったと推測された。また、聴覚、平衡覚、瞬きの消失の結果として、威嚇瞬き反射、眼瞼反射、および音響耳介反射が消失し、旋回および斜頸が認められ、動眼神経核の圧迫により対光反射が消失したと考えられた。

病畜に複数の脳神経症状が認められたことから脳幹部の異常を疑い、生前にCT検査を行った。撮影時に脳幹部右側に周囲とCT値の異なる構造が認められたが、アーティファクトと区別することが困難であった。牛における脳膿瘍については、MRIおよびCTによる検出の報告があるが、過去にMRIにより描出された脳幹部膿瘍では横断像における面積が340mm²あり、CTにより検出されたのは右側の脳室全体および実質の一部におよぶ直径20～60mmの複数の膿瘍であった [5, 6]。本症例では膿瘍が直径1cm程と以前に報告された脳膿瘍に比べて小さかったことに加え、膿瘍が骨に囲まれた脳幹部に存在しCTでは描出しにくい条件にあったことが、生前のCT検査でアーティファクトとの区別が困難であった原因と考えられた。今後同様の症例を検査する際には、血管造影検査を同時に行うなどの改善が必要であると考えられた。

本症例は17日齢という若齢で脳神経症状を発症しており、また抗生物質に反応せずにステロイドおよびビタミンの投与に反応したことから、脳幹部膿瘍とは診断しにくいまれな症例であったと考えられる。複数の脳神経症状が認められる若齢の症例では、臍帯炎や肝膿瘍などの感染を示す所見や頭蓋骨の損傷が認められず、抗生物質に反応せずにステロイドの投与により症状の改善が見られる症例であっても、脳幹部膿瘍を考慮に入れなければならないことが示された。

本症例報告の一部は帯広畜産大学教育研究改革・改善プロジェクト経費により実施された。

引 用 文 献

- [1] Radostits OM, Gay CC, Hinchcliff KW, Constable PD : Brain abscess : Veterinary Medicine 10th ed, 606-607, Elsevier, London (2007)
- [2] Scott PR : Bovine Medicine, Andrews AH ed, 2nd ed, 890-916, Blackwell Science, Australia (2004)
- [3] 馬場栄一郎 : 獣医内科学 大動物編, 日本獣医内科学アカデミー編, 228-229, 文永堂出版, 東京 (2005)
- [4] 又吉正直, 安里 仁, 玉代勢元太, 新城敏晴 : 神経症状を呈した子牛脳からの *Fusobacterium necrophorum* subsp. *funduliforme* の分離例, 日獣会誌, 54, 177-180 (2001)
- [5] El-Khodery S, Yamada K, Aoki D, Kamio K, Kishimoto M, Shimizu J, Kobayashi Y, Ishii M, Inokuma H, Yamauchi S, Matsui T : Brain abscess in a Japanese black calf : utility of computed tomography (CT), J Vet Med Sci, 70, 727-730 (2008)
- [6] Tsuka T, Taura Y : Abscess of bovine brain stem diagnosed by contrast MRI examinations, J Vet Med Sci, 61, 425-427 (1999)

A Case of Brain Stem Abscess in a Holstein Calf Showing Neurological Signs

Kotaro MATSUMOTO*[†], Tomotaka MURAKAMI, Kiharu SUGO, Kazutaka YAMADA,
Yoshiyasu KOBAYASHI, Takane MATSUI and Hisashi INOKUMA

* *Department of Applied Veterinary Medicine Obihiro University of Agriculture and Veterinary
Medicine, Inada, Obihiro, 080-8555, Japan*

SUMMARY

A 17-day-old female Holstein calf exhibited the following neurological symptoms: the calf bent its neck to the left, turning its face backward and could stand alone, but would fall within a short time. Neurological examination further revealed losses of pupillary light reflex, menace response, palpebral reflex, and hearing on the right side. After administration of dexamethasone and vitamin B₁, the calf was able to walk on day 7 after the onset of symptoms; however, the head tilting and circling to the left could not be normalized, and the calf showed no improvement in neurological symptoms. The calf was euthanized on day 7, and pathological changes were examined. An abscess (diameter, 1 cm) was found on the right side of the vertical section of the pons, and *Fusobacterium necrophorum* was cultivated from the abscess. The clinical symptoms, including head tilting to the left and hearing disturbance, were thought to be caused by the abscess pressing on cranial nerves, including the vestibulocochlear nuclei. — Key words : brain stem abscess, cattle, *Fusobacterium necrophorum*.

† Correspondence to : Kotaro MATSUMOTO (Obihiro University of Agriculture and Veterinary Medicine)
Inada, Obihiro, 080-8555, Japan

TEL · FAX 0155-49-5372 E-mail : kmatsumoto@obihiro.ac.jp

J. Jpn. Vet. Med. Assoc., 63, 351 ~ 354 (2010)
