

【産業動物】 症例報告

心室腔の拡張を伴わない心筋症のホルスタイン種乳牛の1症例

松本高太郎¹⁾ 渡邊 謙一²⁾ 高橋 英二³⁾
 古林与志安²⁾ 松井 高峯²⁾ 猪熊 壽¹⁾

- 1) 帯広畜産大学臨床獣医学研究部門 (〒080-8555 帯広市稲田町西2線11)
 2) 帯広畜産大学基礎獣医学研究部門 (〒080-8555 帯広市稲田町西2線11)
 3) 十勝 NOSAI (〒089-1182 帯広市川西町基線59番地28)

要 約

分娩約3カ月後の2歳4カ月齢のホルスタイン種乳牛が食欲不振、頸静脈の著しい怒張、心音の分裂・混濁を呈し、その後消瘦、頸静脈拍動、下顎・胸垂の浮腫と病状が進行した。P波の増高、II音の分裂、中心静脈の怒張が認められたものの、心電図での低電位や超音波検査での心臓の形態異常、強い炎症象は認められず、確定診断には至らなかった。病理解剖では、心筋の褪色、右心室壁の肥厚、心嚢水の軽度増量が認められた。病理組織学的には両心室壁および中隔で心筋線維の肥大・大小不同、空胞変性、および広範な間質の水腫・線維化といった、牛の拡張型心筋症と同様の所見が認められた。肉眼所見では心室の拡張は認められなかったため、心室腔の拡張を伴わない心筋症と診断された。

-----北獣会誌 54, 617~620 (2010)

はじめに

心筋症とは、心機能異常を伴う心筋疾患と定義されており、拡張型心筋症、肥大型心筋症、拘束型心筋症や、不整脈原性右室心筋症、分類不能型に分類されている^[1]。ホルスタイン種乳牛における心筋症はほとんどが拡張型心筋症であり、心筋の変性と線維化、心室腔の拡張と心室壁の収縮力低下から引き起こされる循環障害により、冷性浮腫、頸静脈の怒張、胸水・腹水の増量などのうっ血性心不全症状が引き起こされる^[2-5]。ホルスタイン種の拡張型心筋症は常染色体性劣性遺伝様式に従って遺伝することが明らかにされている^[4-6]。ホルスタイン種ではそのほかに、肥大型心筋症が2症例、心室腔の拡張を伴わない心筋症が1症例報告されているのみである^[7-8]。今回、心室腔の拡張を伴わない心筋症を呈したホルスタイン種の症例に遭遇したので、これを報告する。

症 例

症例は北海道十勝管内の酪農家にて飼育されていた2歳4カ月齢のホルスタイン種乳牛で、最終分娩は平成20

年10月29日であった。前日からの食欲不振を主訴として、平成21年2月6日(第1病日)に初診、頸静脈の著しい怒張、心音の強盛・分裂・混濁、第一胃軽度気腹が認められ、外傷性心膜炎を疑ったため、マグネットと抗生物質を投与した。第1病日に行った血液検査では、軽度の貧血、白血球数および血小板数の減少、LDH およびGGTの上昇が認められたが、白血球数の増加やA/G比の低下といった炎症象は認められなかった(表1)。第14病日には胸垂と下顎の浮腫および消瘦が認められた。塩酸メトクロプラミドと複合ビタミン剤の投与を行ったが、消瘦が進行したことから予後不良と判定され、第19病日に帯広畜産大学に搬入された。搬入時の体温は38.3℃、心拍数112回/分、呼吸数28回/分であり、身体検査では、頸静脈の怒張・拍動、下顎および胸垂の冷性浮腫が認められ(図1)、また聴診において心音の分裂が聴取された。血液検査ではHb およびPCVの低下、白血球数および血小板数の減少、TP、BUN、T-Cholの減少、ALP、LDH、GGT およびGluの上昇が認められたものの、炎症象は認められなかった(表1)。心電心音図検査ではP波の高電位およびT波の低電位が認められ、またII

表1 血液検査および生化学検査所見 (第1および19病日)

	第1病日	第19病日		第1病日	第19病日
RBC ($\times 10^6/\mu\ell$)	5.33	6.22	BUN (mg/dℓ)	—	8.9
Hb (g/dℓ)	8.2	9.0	Cre (mg/dℓ)	—	1.4
PCV (%)	24.6	26.8	AST (IU/ℓ)	83	83
Platelet ($\times 10^4/\mu\ell$)	2.4	8.3	ALP (IU/ℓ)	—	237
WBC (/μℓ)	4,900	4,500	LDH (IU/ℓ)	1,800	1,880
Sta (/μℓ)	—	0	GGT (IU/ℓ)	167	146
Seg (/μℓ)	—	2,070	T-Chol (mg/dℓ)	—	44
Lym (/μℓ)	—	2,160	Glu (mg/dℓ)	—	120
Mon (/μℓ)	—	45	CPK (IU/ℓ)	—	128
Eos (/μℓ)	—	225	Na (mEq/ℓ)	—	137
TP (g/dℓ)	6.6	6.1	K (mEq/ℓ)	—	4.8
Alb (%)	47.6	44.9	Cl (mEq/ℓ)	—	102
α-Glb (%)	14.8	13.7	Ca (mg/dℓ)	—	10.8
β-Glb (%)	11.9	11.6	P (mg/dℓ)	—	3.9
γ-Glb (%)	25.7	29.8	Mg (mg/dℓ)	—	2.0
A/G	0.91	0.81			



図1 下顎と胸垂の冷性浮腫が認められた (第19病日)

音の亢進・分裂が認められた (図2)。腹部エコー検査により中心静脈の拡張が認められたが、心エコー検査では心室の拡張は認められなかった。

病理所見

第21病日に病理解剖を実施したところ、全身の脂肪組織の水腫が認められ、特に消化管周囲と腸間膜で高度であった。肝臓ではうっ血を認め、軽度に線維化していた。また、肝静脈の軽度の拡張が認められた。心嚢水は黄色透明漿液性で、フィブリンを混じり、量を増していた。心臓は全体的に褪色しており (図3)、右心壁はやや肥厚し、右心室内腔は狭窄していた (図4)。病理組織学的には両心室壁および中隔で心筋線維の肥大、大小不同、空胞変性、および広範な間質の水腫、線維化が認められた (図5)。

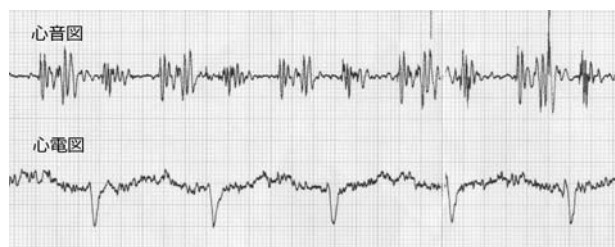


図2 第19病日の左側心電心音図所見。上段は低音域の心音図を、下段は心電図を表す。心音図ではII音の亢進・分裂が、心電図ではP波の増高が認められた。

考 察

本症例は胸垂および下顎の浮腫、頸静脈の怒張、拍動などの循環器症状を示したことから、創傷性心膜炎、拡張型心筋症、心内膜炎、後大静脈血栓症を鑑別疾患として考慮した。しかしながら、発熱が認められなかったこと、心音が強盛であったこと、血液検査において強い炎症像が認められなかったこと、心電図における低電位所見が認められなかったこと、超音波検査による心室の拡張や心室壁の菲薄化といった所見が認められなかったこと、また呼吸器症状が認められなかったことから、上記の疾患には当てはまらず、生前は確定診断に至らなかった。

病理解剖検査所見では、肉眼的所見から心内膜炎、心膜炎は否定された。また、心筋が褪色していたものの、顕著な心室拡張および心室壁の菲薄化は認められず、拡張型心筋症とは診断されなかった。しかしながら、病理組織学的検査所見では心筋線維の大小不同、間質の線維

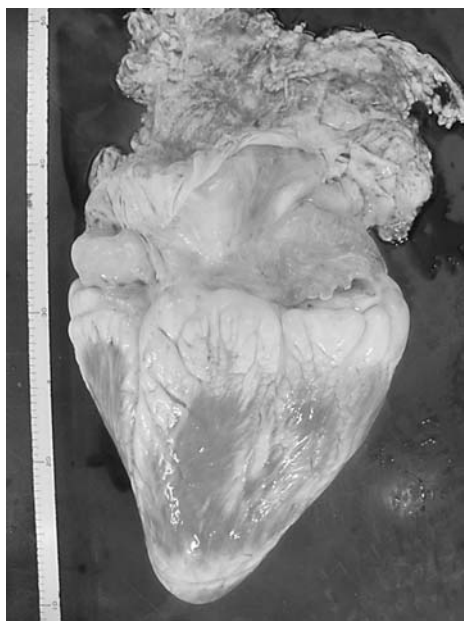

図3 心臓外観は、全体的に褪色しているほかにも異常を認めなかった。



図4 心室の横断面。心筋の褪色と右心室壁の肥厚が認められた。

化といった、牛の拡張型心筋症と同様の組織所見が得られたため、本症例は心室腔の拡張を伴わない心筋症と診断された。ホルスタイン種乳牛の心筋症はほとんどが拡張型心筋症であることから^[2]、本症例はまれな症例であると考えられた。また、循環器症状を示しているものの、発熱、心室腔の拡張、心電図における低電位、血液検査における強い炎症像といった所見が認められない症例では、心室腔の拡張を伴わない心筋症を考慮する必要があることが示された。

ホルスタイン種乳牛の心筋症はほとんどが拡張型心筋症であり^[2]、本症例のような拡張を伴わない心筋症は、野口らの発表した症例に続いて2例目である^[8]。本症例の病理肉眼所見および病理組織学的所見は野口らの報

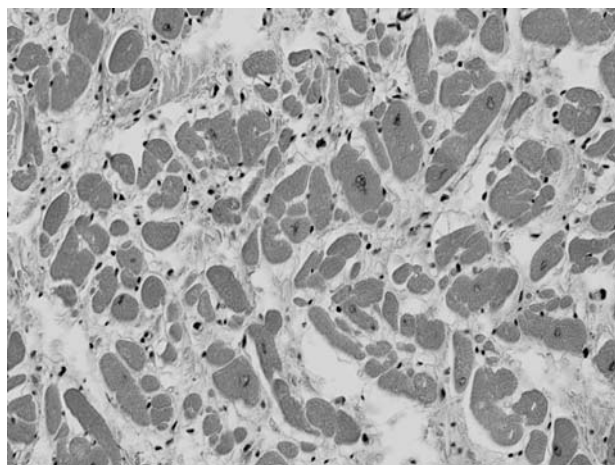


図5 心筋組織の鏡検像。心筋細胞の大小不同、心筋間結合組織の増生が認められた。

告した拡張を伴わない心筋症と同様であり、本症例と同一の疾患であると考えられた。ホルスタイン種の拡張型心筋症は常染色体性劣性遺伝様式に従って遺伝することが明かにされていることから^[4-6]、本症例のような心室腔の拡張を伴わない心筋症においても遺伝的要因が関与している可能性が考えられた。今後、本疾患についての遺伝的背景を明らかにするために、さらなる調査を行う必要があると考えられた。

謝 辞

本症例報告は十勝 NOSAI と帯広畜産大学の共同研究「難診断患者の臨床病理検索」により行われた。また、本症例報告の一部は帯広畜産大学教育研究改革・改善プロジェクト経費により実施された。

引用文献

- [1] 河合祥雄：心筋症の病理・病態、病理と臨床、21、681-871 (2003)
- [2] 山岸則夫：心筋症。獣医内科学 大動物編、日本内科学アカデミー編、24-25、文永堂出版、東京 (2005)
- [3] Nart P, Williams A, Thompson H, Innocent GT. Morphometry of bovine dilated cardiomyopathy. *J Comp Path*, 130, 235-245 (2004)
- [4] Furuoka H, Yagi S, Murakami A, Honma A, Kobayashi Y, Matsui T, Miyahara K, Taniyama H. Hereditary dilated cardiomyopathy in Holstein-Friesian cattle in Japan: association with hereditary myopathy of the diaphragmatic muscles. *J Comp Path*, 125, 159-165 (2001)
- [5] Bradley R, Jefferies AR, Jackson PG, Wijeratne

- WV. Cardiomyopathy in adult Holstein Friesian cattle in Britain. *J Comp Pathol*, 104, 101-112 (1991)
- [6] Dolf G, Stricker C, Tontis A, Martig J, Gaillard C. Evidence for autosomal recessive inheritance of a major gene for bovine dilated cardiomyopathy. *J Anim Sci*, 76, 1824-1829 (1998)
- [7] Machida N, Kiryu K, Nakamura T, Tachibana M, Nagahama M, Asatyama S. Two necropsy cases of hypertrophic cardiomyopathy in Holstein cattle. *J Vet Med Sci*, 58, 929-932 (1996)
- [8] 野口暁子、秋場由美、下尾めぐみ、下夕村圭市、古林与志安、古岡秀文、松井高峯、猪熊 壽、石井三都夫. ホルスタイン種乳牛にみられた心室拡張を伴わない心筋症の1症例. *北海道獣医学雑誌*, 53, 111-113 (2009)