【産業動物】　症例報告

血様胸水と心嚢水貯留を認めた乳牛の１例

山川　和宏[1)]　小野里知哉[2)]　坂本　哲明[3)]　新木　博喜[3)]　古林与志安[2)]
古岡　秀文[2)]　松井　高峯[2)]　石井三都夫[1)]　猪熊　　壽[1)]

１）帯広畜産大学畜産学部　臨床獣医学研究部門（〒080-8555 帯広市稲田町西２線11）
２）帯広畜産大学畜産学部　基礎獣医学研究部門（〒080-8555 帯広市稲田町西２線11）
３）十勝 NOSAI（〒089-1182 帯広市川西町基線59-28）

要　　約

７歳０カ月齢のホルスタイン雌牛が発熱、頻脈、頚静脈怒張、背弯姿勢、下顎と胸垂の冷性浮腫を呈した。左方移動を伴う白血球増多、心電図各波の低電位、心臓超音波検査により心嚢水と胸水の貯留、心外膜へのフィブリン沈着および左心室壁肥大所見などを得たことから、創傷性心膜炎を強く疑った。しかし病理解剖では、血様胸水および心嚢水貯留が認められ、創傷性心膜炎はみられなかった。

北獣会誌　53，319～321（2009）

はじめに

牛の心嚢水貯留としては、拡張型心筋症などの循環障害時にみられる漏出液と創傷性心膜炎などの炎症性心疾患時にみられる滲出液がよく知られているが、血様心嚢水が貯留する、いわゆる心嚢血腫はまれである[1]。血様心嚢水が貯留の原因としては、外傷等により心膜腔内に血液が貯留することがあるが、結果として急激な循環障害が生じ急死することもある[1,2,3]。今回、創傷性心膜炎と類似した症状を呈した乳牛において、血様胸水および心嚢水貯留の１例に遭遇したのでその概要について報告する。

症　　例

症例は北海道十勝管内で飼養されていた７歳０カ月齢のホルスタイン雌牛で、６か月前に正常分娩した泌乳牛である。初診時（平成18年１月12日、第１病日）に食欲減退で NOSAI 初診、発熱（40.0℃）、頻脈（105回/分）、頚静脈怒張、背弯姿勢を認め、また聴診により心音が聴取しにくかったため、創傷性心膜炎を疑い、パーネット投与と抗生物質投与による治療を行った。治療により解熱したものの一般状態は変わらず、第13病日からは頚静脈怒張、頻脈に加え、下顎と胸垂の冷性浮腫がみられるようになったため、予後不良と診断され第14病日に帯広畜産大学に搬入された。

搬入時、身体検査では体温39.2℃、心拍数105/分、呼吸数26/分、下顎と胸垂の冷性浮腫、頚静脈怒張、および心濁音界拡大を認めた（**図１**）。また茫然佇立し、眼を見開いてほとんど動かなかった。心音は左右ともに減弱しており、また心雑音は聴取されなかった。心電図では各波が低電位を示した（P：0.05mV、S：-0.50mV、T：0.20mV）。血液および血液生化学検査では、Hb と PCV の低値、左方移動を伴う白血球増多、ALP、GGT、NEFA の増加、および A/G の低下を認めたが、蛋白電気泳動像では炎症パターンはみられなかった（**表１**）。超音波検査においては、心嚢水および胸水の貯留、心外膜へのフィブリン沈着および左心室壁肥大が認められた。

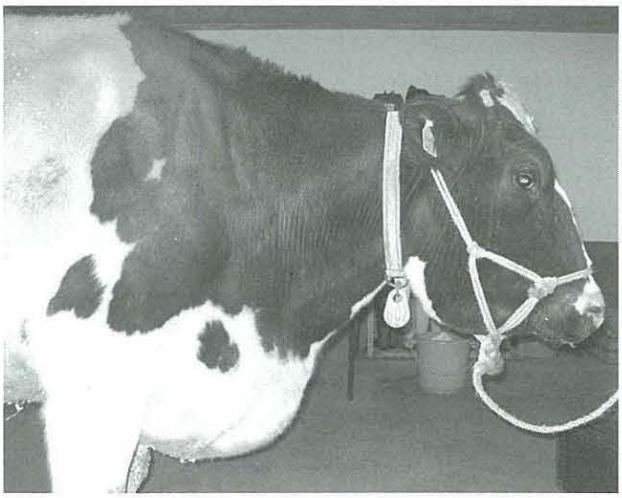

図１　下顎と胸垂の冷性浮腫（第14病日）

表1　血液および血液生化学所見（第14病日）

RBC	5.64×10^6/μℓ	BUN	22mg/dℓ
Hb	9.9g/dℓ	Creat	1.1mg/dℓ
PCV	29.7%	AST	88U/ℓ
MCV	53fl	ALP	333U/ℓ
MCH	17.6pg	GGT	181U/ℓ
MCHC	33.3g/dℓ	NEFA	400μEq/ℓ
Platelet	14.5×10^4/μℓ		
WBC	15,200/μℓ	TP	7.2g/dℓ
Sta	12%	Alb	43.1%
Seg	73%	α-glob	15.0%
Lym	11%	β-glob	14.5%
Mon	4%	γ-glob	27.4%
Eos	0%	A/G	0.76
Bas	0%		

僧帽弁及び三尖弁は確認できなかった。また肝臓においては後大静脈の拡張が認められた。右側胸腔から採取した胸水は赤色で、その性状は蛋白濃度2.8g/dℓ、赤血球数3.87×10^6/μℓ、白血球数1400/μℓで、有核細胞は単核球主体であった。

病理解剖所見

臨床所見より予後切迫と判断し、搬入当日（第14病日）に病理解剖を行った。下顎、胸垂の浮腫、および食道周囲、腸間膜、縦隔、肺小葉の間隙に水腫が見られた。胸腔には血様胸水が貯留し、心嚢周囲から肺にかけて血様ないし水腫様の結合組織が増生していた（**図2**）。また肺と胸膜、横隔膜、心嚢膜が癒着していたが、創傷は認められなかった。心嚢には血液様液体が貯留し、心外膜には中皮が増生していた（**図3左**）。心嚢水の性状は胸水とほぼ同じであった。右心室壁は薄く右心室は拡張していた。左心室壁は厚さを増し左心室は狭窄していた（**図3右**）。腹腔には黄色透明の腹水が高度貯留し、フィブリン塊が見られた。肝臓は腫大し、硬度を増し、肝門脈は拡張していた。

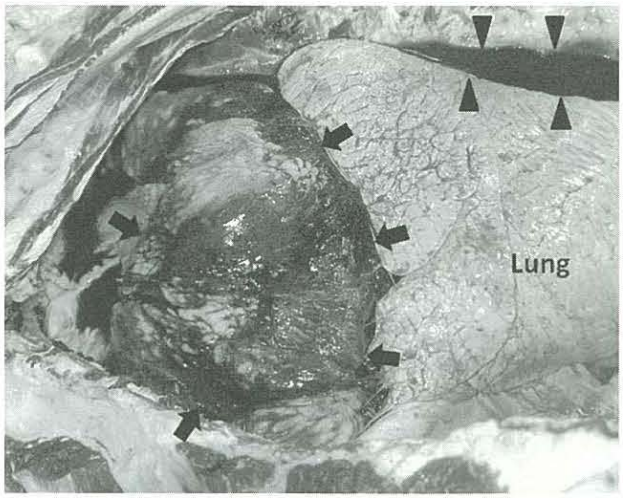

図2　病理解剖により、拡張した心嚢（矢印）に多量の血様心嚢水が貯留をしていた。また胸腔には血様胸水が多量に貯留していた。Lung：肺。

考　　察

本症例は初診時の発熱、頻脈、頚静脈怒張、背弯姿勢、減弱した心音等の臨床所見に加え、下顎と胸垂の冷性浮腫が発現したことから、創傷性心膜炎を疑ったものである。また血液検査では左方移動を伴う白血球増多が認められ、心電図検査でも各波が低電位を示したこと、さらに心臓超音波検査においても、心嚢水と胸水の貯留、心外膜へのフィブリン沈着および左心室壁肥大所見が得られたことから、生前には創傷性心膜炎が強く疑われた。ただし血清蛋白電気泳動検査ではβ分画がやや増加を示した以外には、炎症パターンがほとんど認められない点、また血様胸水の貯留がみられた点において典型的な創傷性心膜炎とは異なるものであった。生前の検査所見から本症例の病態は、心膜炎等による心嚢水貯留による循環障害の症状と考えられたが、心嚢水の採取ができなかったので、心嚢水の性状解析および貯留の原因を特定することはできなかった。

しかし本症例は病理解剖の結果、創傷性心膜炎ではなく、血様胸水および心嚢水の貯留と診断された。血様心嚢水の貯留は牛ではまれであり、外傷性心膜炎[1]、医原性心膜炎[2,4]、心臓腫瘍に伴う貯留[5,6]、あるいは転倒・強振などにより胸腔に強い衝撃を受け、微細な静脈が損傷することにより貯留すると考えられている[7]。今回の症例では腫瘍は認められず、また医原性心膜炎の可能性も低く、血様心嚢水が貯留する正確な原因については不明であった。胸水および心嚢水には凝血塊はみられず、また赤血球数と蛋白濃度は末梢血の2分の1程度に希釈されていたため、慢性的な出血に加えて循環障害による漏出液なども混在していると考えられた。胸水および心嚢水は赤血球を含んだ赤色であったことから、転倒・強振などにより、まず心臓の微細な静脈損傷が生じて心嚢水が貯留し、二次的に血様液が胸腔へ漏出した可能性も考えられる。

今回の症例より、臨床的に創傷性心膜炎が疑われる場合であっても、鑑別診断として外傷性の血様胸水および心嚢水の貯留を考える必要があると思われた。

謝　　辞

本症例報告は十勝NOSAIと帯広畜産大学の共同研究

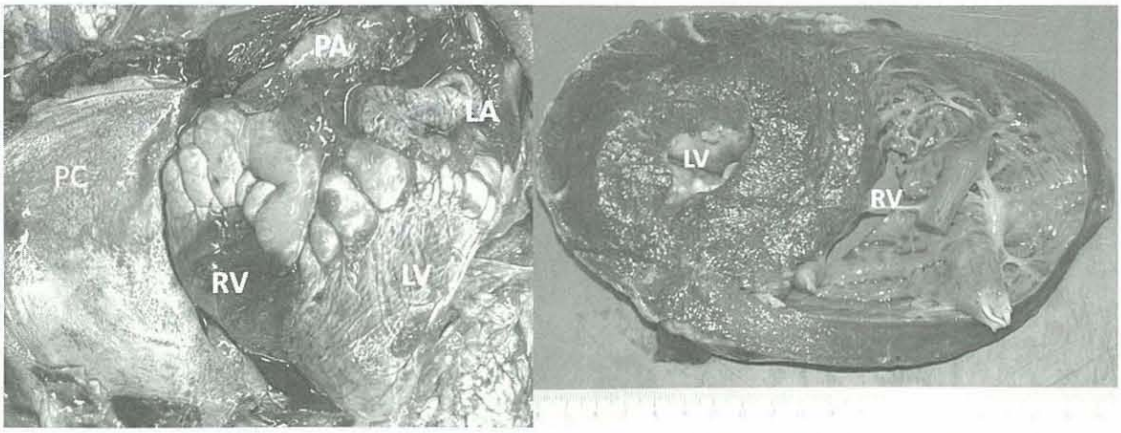

図3 （左）左側から心嚢（PC）を切開すると、心嚢には血様心嚢液が貯留し、心外膜には中皮が増生していた。PA：肺動脈、LA：左心房。（右）乳頭筋レベルでの心臓横断面。右心室壁は薄く右心室（RV）は拡張していた。左心室壁は厚さを増し左心室（LV）は狭窄していた。

「難診断患畜の臨床病理検索」により行われた。また、本症例報告の一部は帯広畜産大学教育研究改革・改善プロジェクト経費により実施された。

引用文献

[1] Rdotitis OM, Gay CC, Blood DC, Hinchcliff KW: Diseases of the Heart, Vetrinary Medicine-A text book of the diseases of cattle, sheep, pigs, goats and horses, 380-394, WB Saunders Co, Philadelphia (2000)

[2] Jesty SA, Sweeney RW, Dolente BA, Reef VB : Idiopathic pericarditis and cardiac tamponade in two cows, J Am Vet Med Assoc, 226, 1555-1558 (2005)

[3] Pierson RE, Jensen R, Lauerman LH, Saari DA, Braddy PM, McChesney AE, Horton DP : Sudden deaths in yearling feedlot cattle, J Am Vet Med Assoc, 169, 527-529 (1976)

[4] Firshman AM, Sage AM, Valberg SJ, Kaese HJ, Hunt L, Kenney D, Sharkey LC, Murphy MJ : Idiopathic hemorrhagic pericardial effusion in cows, J Vet Intern Med, 20, 1499-1502 (2006)

[5] Takasu M, Shirota K, Uchida N, Iguchi N, Nishii N, Ohaba, Y, Maeda S, Miyazawa K, Murase T, Kitagawa H : Pericardial mesothelioma in a neonatal calf, J Vet Med Sci, 68, 519-521 (2006)

[6] 江口麻衣子、森田剛仁、澤田倍美、島田章則、寺谷真奈美、佐藤耕太、日笠喜朗：心外膜原発悪性中皮腫の牛1例、日獣会誌、57、239-242（2004）

[7] 山川和宏、杉崎義一、吉林台、古林与志安、古岡秀文、佐々木直樹、石井三都夫、猪熊壽：片側性胸水と血様心嚢水貯留を認めた乳牛の1症例、日獣会誌、62、49-51（2009）