【産業動物】 症例報告

アミロイドネフローゼを疑った片側性化膿性尿細管間質性腎炎の乳牛の1症例

村田　征周[1)]　秋場　由美[2)]　三宅　拓夫[3)]　堀内　雅之[2)]　古林与志安[2)]
古岡　秀文[2)]　松井　高峯[2)]　石井三都夫[1)]　猪熊　壽[1)]
1）帯広畜産大学畜産学部　臨床獣医学研究部門（〒080－8555　帯広市稲田町西2線11）
2）帯広畜産大学畜産学部　基礎獣医学研究部門（〒080－8555　帯広市稲田町西2線11）
3）十勝NOSAI（〒089－1182　帯広市川西町基線59－28）

要　約

分娩後3か月経過した2歳2か月齢のホルスタイン種乳牛に下顎浮腫および水様性下痢を認めた。腎臓の腫大はなく、また血清蛋白電気泳動像はアミロイドパターンを示さなかったが、蛋白尿と著しい低蛋白血症を認めたためアミロイドーシスを疑った。病理学的及び病原学的検査の結果、血行性の細菌感染による片側性慢性化膿性尿細管間質性腎炎と診断された。アミロイドーシスを疑う症例では、尿の性状検査や細菌検査を繰返し実施することにより、早期に原疾患の鑑別診断を行う必要があると思われた。

北獣会誌　52，586～588（2008）

はじめに

ネフローゼ症候群は血漿蛋白質の尿中への過剰漏出に伴う高度の蛋白尿、低蛋白血症、浮腫および高コレステロール血症を主要所見とする臨床的症候群であり、一般的には様々な原因によって引き起こされる腎糸球体病変を伴っている[1]。牛の場合には乳牛がネフローゼ症候群様の症状を呈した場合、アミロイドーシスが原因であることが多く（アミロイドネフローゼ）、予後不良として淘汰されることが多い[6]。いっぽう分娩後早期の乳牛では、アミロイド沈着を全く伴わないが一過性にネフローゼ症候群様の症状を示すことも報告されている[5]。今回著者らは分娩後3か月経過した乳牛にネフローゼ症候群様症状がみられたため、一時的にアミロイドーシスを疑った片側性化膿性尿細管間質性腎炎の症例に遭遇したのでその概要を報告する。

症　例

症例は北海道十勝管内で飼養されていた2歳2か月齢のホルスタイン種乳牛で、約3か月前に分娩歴があった。平成18年9月6日（第1病日）に食欲不振を主訴として診察を受けた。初診時、体温39.4℃、心拍数90/min、下顎浮腫および水様性下痢を認めた。直腸検査では腎臓の腫大を認めず、また血清蛋白電気泳動像はアミロイドパターンを示さなかったものの（**図1**）、尿検査にて蛋白尿（30mg/dℓ）を認め、また血液検査により著しい低蛋白血症（総タンパク質濃度3.1g/dℓ，A/G0.48）を認めたため、この時点でアミロイドーシスを疑い、抗生物質とデキサメサゾンを投与したところ、第3病日より浮腫の軽減がみられた。その後経過観察となったが、第15病日から再び食欲不振、乳量減少が出現して削瘠が進行、疝痛、泌乳停止などの症状が加わり、改善の見込みがないため、第42病日に帯広畜産大学に搬入された。

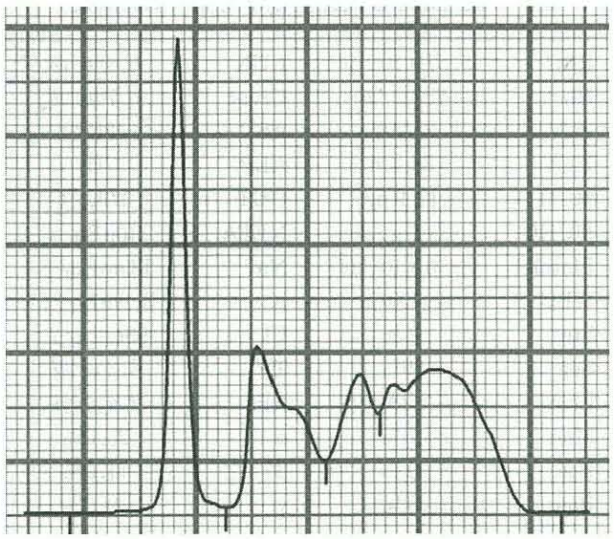

図1　初診時の血清蛋白分画電気泳動像

搬入時、体温38.9℃、心拍数88/min、呼吸数26/min、削痩および眼球陥凹が著明で、糞便は泥状軟便であったが、浮腫は認められなかった。またこの時点でも腎臓の腫大は認められなかった。尿性状は淡黄色混濁で、蛋白(30mg/dℓ)、潜血(＋＋＋)、尿比重1.005、尿沈渣中に赤血球および多量の移行上皮細胞を認めた。血液検査では小球性貧血および好中球の軽度増多を、また血清生化学検査ではBUN、NEFAおよびアルブミンの低値を認めた（**表1**）。しかし総蛋白質濃度は6.2g/dℓと初診時よりも改善されていた。血清蛋白電気泳動像はやはりアミロイドパターンを示さなかった。

病理解剖および病原学的検査所見

第43病日に実施された病理解剖では、左腎に硬結間のある乳白色膨隆部が散見され（**図2**）、また割面でも皮質内に同様の病変が見られた。また組織学的検査では糸球体および尿細管を巻き込む高度の炎症細胞浸潤を認め、化膿性尿細管間質性腎炎と診断された（**図3**）。さらに腎臓の細菌学的検査の結果、*Escherichia coli* および *Streptococcus bovis* が分離された。

考　　察

今回の症例は病理学的及び病原学的検査所見から、血行性の細菌感染による片側性慢性化膿性尿細管間質性腎炎と診断された。

典型的なアミロイドーシス症例が過去に結核や慢性乳房炎・慢性関節炎といった慢性炎症性疾患に罹患歴を持つ高齢牛に多いことと比べて[6]、本症例は2歳2か月齢と若齢であり、また慢性炎症性疾患の病歴もみられなかった。また典型的アミロイドーシス症例にみられるような腎臓の腫大を認めず、血清蛋白分画像もアミロイドーシスパターンを示さなかった[2,6]。しかしながら、著しい低蛋白血症と下顎浮腫、および軽度蛋白尿など、臨床的にネフローゼ症候群様症状を呈したため、アミロイドーシス疑症と仮診断されたものであった。

乳牛ではアミロイドーシス以外にも、著しい低蛋白血症、浮腫、蛋白尿を示す病態として、分娩後早期にネフローゼ症候群様症状を示す場合があることが報告されているが[5]、本症例の場合、分娩後すでに3か月を経過しており、また慢性炎症性疾患の病歴もなかったためとくに診断が困難であったと思われる。

本症例の場合、初期治療により全身状態および浮腫等の症状が一度改善されたこと、またその後血清蛋白質濃度が上昇したことを考慮すると、初診時の著しい低蛋白血症の原因は腎性ではなく、むしろ併発していた下痢症によるものである可能性も否定できない。しかし畜大搬

表1　血液および血液生化学所見（第42病日）

RBC	5.57×10⁶/μℓ	BUN	6.4mg/dℓ
Hb	7.2g/dℓ	Creat	0.7mg/dℓ
PCV	21.4%	AST	48U/ℓ
MCV	38.4fl	ALP	137U/ℓ
MCH	12.9pg	GGT	20U/ℓ
MCHC	33.6g/dℓ	NEFA	110μEq/ℓ
Platelet	88.0×10⁴/μℓ	Na	139mEq/ℓ
WBC	14,400/μℓ	K	3.9mEq/ℓ
Sta	2%	Cl	99mEq/ℓ
Seg	49%	TP	6.2g/dℓ
Lym	42%	Alb	2.4g/dℓ
Mon	7%	α	23.0%
Eos	0%	β	14.0%
Bas	0%	γ	39.6%
		A/G	0.31

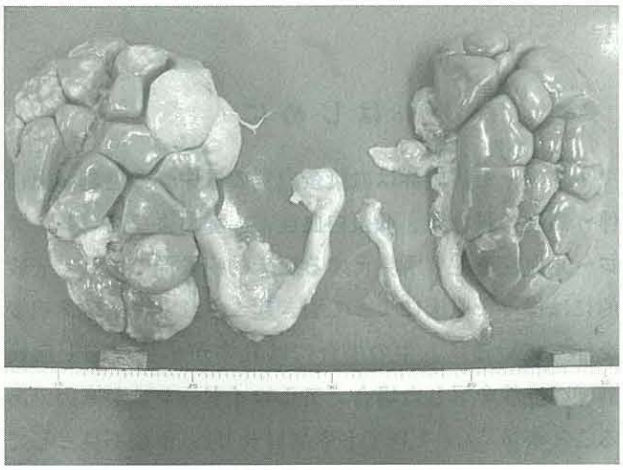

図2　左右腎臓。左腎には硬結間のある乳白色膨隆部が散見される。

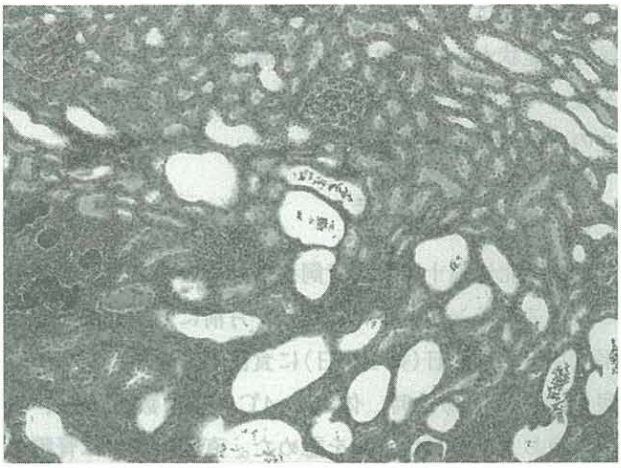

図3　化膿性尿細管間質性腎炎

入後の検査では尿性状が著しい異常を示しており、とくに混濁尿、低比重尿および蛋白尿といった、腎臓の異常を示唆する所見が多くみられたため、腎炎も疑い、尿の細菌検査、超音波検査、腎生検査等により[4]、詳しく原因を追求するべきであったと考えられる。

アミロイドーシスによって生じるアミロイドネフローゼとその他のネフローゼ症候群は治療法の有無及び予後に関して大きく異なるため[4]、今後アミロイドーシス疑症と仮診断される症例では、尿の性状検査や細菌検査を繰返し実施することにより、早期に原疾患の鑑別診断を行う必要があると思われた。

謝　辞

本症例報告は十勝NOSAIと帯広畜産大学の共同研究「難診断患畜の臨床病理検索」により行われた。また、本症例報告の一部は帯広畜産大学教育研究改革・改善プロジェクト経費により実施された。

引用文献

[1] 長谷川篤彦：獣医診療指針、友田勇、本好茂一、板垣博、稲田七郎、竹内啓、浪岡茂朗、吐山豊秋編、234－235．講談社、東京（1988）

[2] 星　史雄：獣医内科学大動物編、日本獣医内科学アカデミー編、116－117．文永堂出版、東京（2005）

[3] 一条　茂、飯島良朗、三好憲一、山崎大輔、曽部敏夫：日獣会誌、31、707－712（1978）

[4] 小岩政照：主要症状を基礎にした牛の臨床、前出吉光、小岩政照編、新版、359－361、デーリィマン社、札幌（2002）

[5] 高橋英二、丸尾芳彦、篠原孝行、布施勝利、立花雅豊、山口　寿、清水泰久、平本典子、古岡秀文：日獣会誌、54、821－826（2001）

[6] 安田　準：主要症状を基礎にした牛の臨床、前出吉光、小岩政照編、新版、319－323、デーリィマン社、札幌（2002）