

交雑種子牛に発生した小脳皮質変性症の1症例

安樂みずき^{1)*} 上坂花鈴^{1),2)} 藤井沙希子¹⁾ 小山憲司^{1),2)}
古林与志安^{1),2)} 猪熊 壽^{1),2)†}

1) 帯広畜産大学獣医学研究部門 (〒080-8555 帯広市稲田町西2線11)
2) 岐阜大学大学院連合獣医学研究科 (〒501-1193 岐阜市柳戸1-1)

(2018年7月17日受付・2018年9月3日受理)

要 約

交雑種(黒毛和種×ホルスタイン種)の雄子牛が、出生後から慢性進行性の歩様異常、起立難渋、起立位での体躯動揺及び揺開脚姿勢を呈した。68日齢時には意識清明であったが、自力起立ができなかった。企図振戦はみられなかったが、臨床症状より小脳の異常を疑った。病理解剖では中枢神経系に明らかな異常は認められなかったが、病理組織学検査において小脳でプルキンエ細胞の変性・脱落、及び軸索腫大が認められ、小脳皮質変性症と診断された。牛の小脳皮質変性症は遺伝的背景が疑われる疾患であるが、今回の症例は交雑種であり、本症が特定品種だけの疾患ではないことが示唆された。——キーワード：牛、小脳皮質変性症、交雑種。

-----日獣会誌 72, 154~156 (2019)

小脳皮質変性症は、若齢時からみられる小脳症状及び小脳プルキンエ細胞の変性脱落を主徴とする疾患であり、これまで牛を含む多くの動物種での発生報告がある[1-6]。本症の牛での発生には遺伝的素因が関与すると考えられているが、その発生はまれであり、国内ではこれまでホルスタイン種と黒毛和種で数例が報告されているのみである[1, 3, 5, 7, 8]。今回、2カ月齢の交雑種子牛において小脳皮質変性症と診断された症例に遭遇したので、その概要を報告する。

症 例

症例は交雑種(黒毛和種×ホルスタイン種)の雄子牛で、出生時からの起立不能により出生翌日に受診し、その後間欠的に強拘歩様、開脚姿勢、起立難渋等の症状を呈した。鑑別診断として白筋症も疑われたが、ビタミンE投与には反応しなかった。一般状態は比較的良好で経過したが、神経症状が改善されないため、病性鑑定を目的に68日齢時に帯広畜産大学に搬入された。

搬入時、体温38.8℃、心拍数120回/分、呼吸数48回/分で、元気食欲は良好で意識も清明であったが、自力起立ができなかった。四肢を動かすことはできたが、伸長気味で緊張が強かった。介助起立は可能であった

が、開脚姿勢が顕著で歩行できなかった(図1)。企図振戦はみられなかったが、立位で体躯の動揺がみられた。脳神経検査及び脊髄反射検査では、特に異常が認め



図1 第68病日の外貌所見
介助すると起立は可能であったが、開脚姿勢と体躯の動揺を呈し、歩行困難であった。

† 連絡責任者：猪熊 壽 (帯広畜産大学臨床獣医学研究部門)

〒080-8555 帯広市稲田町西2線11 ☎・FAX 0155-49-5370 E-mail: inokuma@obihiro.ac.jp

* 現所属：安樂みずき (山形県農業共済組合) 〒994-8511 天童市小関1333

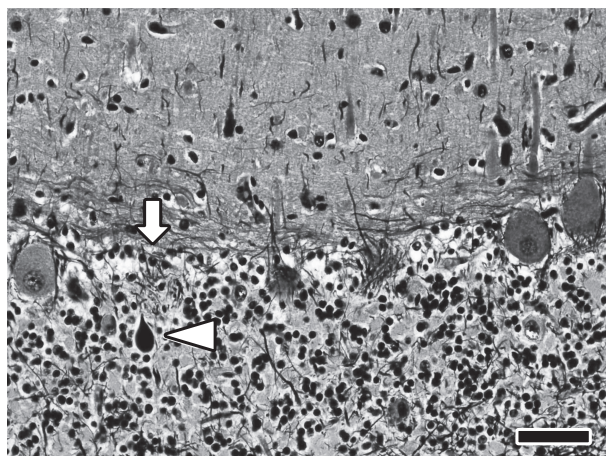


図2 小脳の組織所見

小脳皮質ではプルキンエ細胞が脱落し、empty basket像がみられる（白矢印）。軸索膨大部は黒色に染色されている（矢頭）。（Bielshowsky 平野変法染色 Bar=50 μ m）

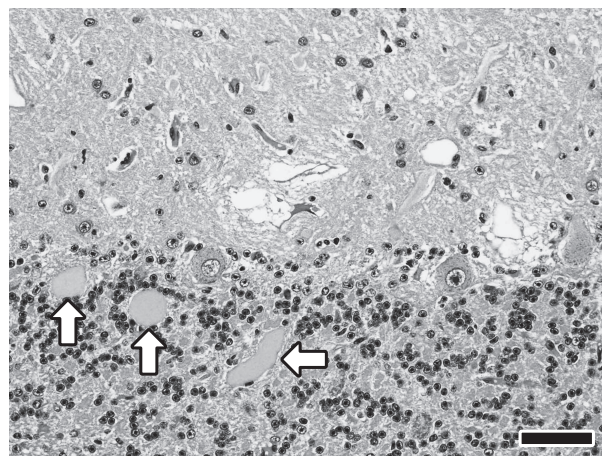


図3 小脳の組織所見

顆粒層では複数の軸索膨大（矢印）が、また、分子層では空胞形成が認められる。（HE染色 Bar=100 μ m）

られなかった。血液及び血液生化学検査では、LDH (2,220U/l) 及び CPK (7,330U/l) の高値が認められた。脳脊髄液は無色透明で細胞成分を認めなかった。さらに、末梢血を材料とした牛ウイルス性下痢ウイルス (BVDV) 遺伝子検査は陰性であった [9]。

病理学的検査所見

第69日齢時にキシラジン及びチアミラルナトリウム（イソゾール、日医工株、富山）による深麻酔下での動脈血放血によって安楽死処置後、病理学的検査を実施した。病理解剖では中枢神経系を含めて諸臓器に明らかな異常は認められなかった。病理組織学検査において、小脳皮質ではプルキンエ細胞の色質融解がみられた（図2）。Bielshowsky 染色標本ではプルキンエ細胞層にempty basket像が観察され、プルキンエ細胞の脱落が示唆された（図2）。プルキンエ細胞の分布異常は認められなかった。さらに、小脳では顆粒層における軸索腫大及び分子層での空胞形成が認められた（図3）。これらの病変は小脳全域で広範に観察されたが、小脳以外の中枢神経系に組織学的な著変は認められなかった。

考 察

本症例は、経過及び開脚姿勢、強拘歩様などの神経症状から小脳異常が強く疑われたものの、生前には確定診断ができなかった。本症例は正常に娩出されており、同居牛での類似疾患発生もなく、周産期低酸素症、中毒及び感染症は原因として否定的であった。病理解剖でも異常がみられなかったが、他の疾患が否定的であること及び病理組織学的検査結果から、小脳皮質変性症と診断された。

出生直後から育成期において小脳症状を呈する疾患としては、BVDV感染による小脳形成不全や白質硬化症、腫瘍、膿瘍などがあげられるが、鑑別診断として小脳皮質変性症も考慮する必要があると考えられた [11-14]。

牛の小脳皮質変性症の症例における小脳症状は生後3～8カ月齢で発現し、その後慢性的に症状が進行することが多い [10]。しかし、今回の症例と同様に出生直後から症状が発現する例も複数報告されている [2, 8]。

動物の小脳皮質変性症の多くは遺伝性であり、牛ではホルスタイン種、シャロレー種、リムジン種及びアンガス種での常染色体劣性遺伝性疾患が疑われている [1, 3, 15]。また、シャロレー種、アンガス種及びヘレフォード種では、不完全優性遺伝による本症の発現も報告されている [16-18]。一方、黒毛和種ではこれまで1症例の報告があるものの [8]、同品種における遺伝要因の関与については不明である。今回の症例は交雑種であり、本症が特定品種だけで発生する疾患ではないことが示唆された。ただし、これまでも交雑種における小脳皮質変性症が報告されており [5]、品種によらず同じ遺伝子の異常が関与する可能性も否定できない。

本症例をご紹介いただいた十勝農業共済組合の獣医師各位、各種検査にご協力いただいた関係諸氏に深謝する。

引用文献

- [1] de Lahunta A : Abiotrophy in domestic animals: a review, Can J Vet Res, 54, 65-76 (1990)
- [2] Kemp J, McOrist S, Jeffrey M : Cerebellar abiotrophy in Holstein Friesian calves, Vet Rec, 136, 198 (1995)
- [3] White ME, Whitlock RH, de Lahunta A : A cerebellar abiotrophy of calves, Cornell Vet, 65, 476-491 (1975)
- [4] Mitchell PJ, Reilly W, Harper PAW, McCaughan CJ :

- Cerebellar abiotrophy in Angus cattle, *Aust Vet J*, 70, 67-68 (1993)
- [5] Whittington RJ, Morton AG, Kennedy DJ : Cerebellar abiotrophy in crossbred cattle, *Aust Vet J*, 66, 12-15 (1989)
- [6] Schild AL, Riet-Correa F, Portiansky EL, Mendez MC, Graca DL : Congenital cerebellar cortical degeneration in Holstein cattle in Southern Brazil, *Vet Res Commun*, 25, 189-195 (2001)
- [7] Umemura T, Sato H, Goryo M, Itakura C : Histopathology of congenital and perinatal cerebellar anomalies in twelve calves, *Jpn J Vet Sci*, 49, 95-104 (1987)
- [8] 田川道人, 千葉史織, 岡松弘之, 小嶋由夏, 松本高太郎, 古林与志安, 猪熊 壽 : 黒毛和種育成牛にみられた小脳皮質変性症の1例, *日獣会誌*, 66, 545-548 (2013)
- [9] Weinstock D, Bhudevi B, Castro AE : Single-tube single-enzyme reverse transcriptase PCR assay for detection of bovine viral diarrhoea virus in pooled bovine serum, *J Clin Microbiol*, 39, 343-346 (2001)
- [10] Constable PD, Hinchcliff KW, Done SH, Grunberg W : Diseases primarily affecting the cerebellum, *Veterinary Medicine: a textbook of the diseases of cattle, sheep, pigs, goats and horses*, 11th ed, 1328-1329, Saunders, U.S.A. (2017)
- [11] 田川道人, 谷 夏深, 梶原綾乃, 古林与志安, 古岡秀文, 松井高峯, 石井三都夫, 猪熊 壽 : ホルスタイン育成牛にみられた上衣芽腫の1例, *日獣会誌*, 62, 636-639 (2009)
- [12] Braun U, Blessing S, Ehrensperger F : Clinical findings in a Swiss Braunvieh heifer with a cerebellar abscess, *Vet Rec*, 155, 494-495 (2004)
- [13] 猪熊 壽, 小嶋由夏, 千葉史織, 古林与志安, 高垣勝仁 : 牛ウイルス性下痢ウイルス感染に関連するミエリン形成不全により先天性小脳症状を呈したホルスタイン子牛の5症例, *産業動物臨床医誌*, 4, 25-29 (2013)
- [14] Koestner A, Higgins RJ : 14 Tumors of the nervous system, *Tumors in domestic animals*, Meuten DJ, ed, 4th ed, 697-738, Iowa State Press, U.S.A. (2002)
- [15] Lorenz MD : Ataxia of the head and the limbs, *Hand book of veterinary neurology*, 5th ed, 250-269, Elsevier Saunders, U.S.A. (2011)
- [16] Wallace MA, Scarratt WK, Crisman MV, Prater DA, Jortner BS : Familial convulsions and ataxia in an Aberdeen Angus calf, *Prog Vet Neurol*, 7, 145-148 (1996)
- [17] Cho DY, Leipold HW : Cerebellar cortical atrophy in a Charolais calf, *Vet Pathol*, 15, 264-266 (1978)
- [18] Barlow RM : Morphogenesis of cerebellar lesions in bovine familial convulsions and ataxia, *Vet Pathol*, 18, 151-162 (1981)

Cerebellar Cortical Degeneration in a Cross-Breed Calf

Mizuki ANRAKU^{1)*}, Karin UESAKA^{1,2)}, Sakiko FUJII¹⁾, Kenji KOYAMA^{1,2)},
Yoshiyasu KOBAYASHI^{1,2)} and Hisashi INOKUMA^{1,2)†}

1) *Obihiro University of Agriculture and Veterinary Medicine, Nishi 2-11, Inada-cho, Obihiro, 080-8555, Japan*

2) *United Graduate School of Veterinary Sciences, Gifu University, 1-1 Yanagido, Gifu, 501-1193, Japan*

SUMMARY

A male cross-breed (Japanese black x Holstein-Friesian) calf exhibited chronic progressive abnormalities in gait, difficulty standing, and shaking, and had a wide stance in the standing position soon after birth. At 68 days old, the calf clearly exhibited consciousness but manifested ataxia. Some cerebellar anomalies were suspected based on this history and clinical findings, although there were no obvious gross lesions in the brain at necropsy. Based on the histopathological findings of degeneration/loss of Purkinje cells and axonal swelling in the cerebellum, a diagnosis was given of cerebellar cortical degeneration. Most clinical cases of cerebellar cortical degeneration in cattle are thought to have a hereditary background; however, the current case is a cross-breed calf, which suggests that this disease is not confined to a specific breed.

— Key words : cattle, cerebellar cortical degeneration, crossbreed.

† *Correspondence to : Hisashi INOKUMA (Obihiro University of Agriculture and Veterinary Medicine)*
Nishi 2-11, Inada-cho, Obihiro, 080-8555, Japan

TEL · FAX 0155-49-5370 E-mail : inokuma@obihiro.ac.jp

* *Present address : Mizuki ANRAKU (Yamagata Prefecture Agricultural Aid Association)*
1333 Koseki, Tendo, 994-8511, Japan

— *J. Jpn. Vet. Med. Assoc.*, 72, 154 ~ 156 (2019)