

【短 報】 産業動物

心室中隔欠損を認めた12カ月齢以上の ホルスタイン種乳牛9症例の臨床および病理学的特徴

河野 友美¹⁾ 渡邊 謙一²⁾ 堀内 雅之²⁾ 古林与志安²⁾ 猪熊 壽¹⁾

1) 帯広畜産大学獣医学研究部門臨床獣医学分野 (〒080-8555 帯広市稲田町西2線11)

2) 帯広畜産大学獣医学研究部門基礎獣医学分野 (〒080-8555 帯広市稲田町西2線11)

要 約

12カ月齢以上の心室中隔欠損 (VSD) のホルスタイン種乳牛9症例が帯広畜産大学へ搬入されたため、臨床および病理学的所見をとりまとめ、その特徴を検討した。9症例の年齢、主訴、最終分娩は様々であった。臨床所見では7症例で頸静脈怒張・拍動と削瘦が、3症例で起立難渋、2症例で浮腫と下痢が確認された。収縮期雑音のみ、拡張期雑音のみ聴取されたのはそれぞれ1症例、両方聴取された症例が7症例であった。病理所見では全症例で肺動脈拡張、8症例で大動脈拡張と右室肥厚、6症例で大動脈拡張、2症例で左房拡張、1症例で右房拡張が確認された。その他6症例で心嚢水、3症例で胸水と腹水が増量し、5症例でうっ血肝がみられた。本症例群の検索により、成牛で頸静脈怒張・拍動、削瘦、心嚢水増量などの慢性うっ血性心不全症状と収縮期雑音に加えて、拡張期雑音が聴取されることはVSDの存在を疑わせる所見と考えられた。

キーワード：心室中隔欠損、成牛、肺動脈拡張、拡張期雑音

-----北獣会誌 62, 7~9 (2018)

心室中隔欠損 (Ventricular Septum Defect: VSD) は、ホルスタイン種牛の心奇形の中で最も発生頻度が高い先天性心疾患であるが、その症状は症例により重度から軽度なまで様々である^[1-4]。また、臨床症状の発現は一般的に若齢時に多いため、出生後1年以上経過してからの発現はまれである^[1-4]。これまで報告された成牛のVSD症例では、心内膜炎の併発あるいは左右心室の拡張など、VSDの長期的影響により病態が発現したと思われる症例が報告されている^[5-8]。しかし、成牛VSDの臨床的特徴を体系的にとりまとめた報告は見当たらない。

今回、病理学的検索によりVSDが確認された12カ月齢以上のホルスタイン種成乳牛9症例の臨床および病理学的所見をとりまとめ、その特徴を検討した。

材料および方法

材料は平成27年6月~29年5月までの2年間に病性鑑

定のため帯広畜産大学へ搬入された12カ月齢以上のホルスタイン種成乳牛9頭である。全ての症例は病理学検索により最終的にVSDが確認された。各症例の搬入時月齢、大学への搬入理由および分娩後月数を表1に示す。月齢は12~72カ月齢、大学への搬入理由は、成長不良、食欲不振、乳量減少、心雑音、流産、不明熱、起立不能などであった。9症例中6症例は泌乳牛で、分娩後0日~3カ月であった。各症例の搬入時身体検査所見、心電心音図検査所見および病理解剖所見を回顧的に検討した。

結 果

表1に9症例の臨床所見および病理解剖所見を示す。9症例中7症例で頸静脈怒張および拍動 (症例1、2および5~9) と削瘦 (症例2および4~9) が、3症例 (症例4、6および9) で起立難渋が確認された。さらに浮腫 (症例7および9)、下痢 (症例7および8) が各2症例に見られた。全症例において心雑音が聴取され

表 1. 12カ月齢以上の心室中隔欠損牛の臨床および病理解剖所見

症例 No.	月齢	主訴	最終分娩	臨床症状										病理解剖所見							
				頸静脈怒張・拍動	削瘦	起立難渋	浮腫	下痢	収縮期雑音	拡張期雑音	チアノーゼ	欠損孔 (cm)	右室肥厚	右房拡張	肺動脈拡張	左房拡張	大動脈騎乗	大動脈拡張	胸水	腹水	うっ血肝
1	12	成長不良	未経産	+	-	-	-	-	-	+	-	4.0	+	-	+	-	+	-	+	+	-
2	18	成長不良	未経産	+	+	-	-	-	+	+	-	3.0	+	-	+	+	+	+	-	-	+
3	19	成長不良	未経産	-	-	-	-	-	+	+	-	NR	+	-	+	-	+	-	-	-	-
4	23	流産	0日前	-	+	+	-	-	+	-	-	5.0	+	-	+	-	+	+	+	-	+
5	24	不明熱	4日前	+	+	-	-	-	+	+	-	5.0	+	-	+	-	+	-	-	-	-
6	26	起立不能	1カ月前	+	+	+	-	-	+	+	-	3.0	+	-	+	-	+	+	-	-	-
7	36	食欲不振	3カ月前	+	+	-	+	+	+	+	-	5.0	-	-	+	-	+	+	-	-	+
8	41	乳量減少	3カ月前	+	+	-	-	+	+	+	-	5.0	+	-	+	-	-	+	-	+	+
9	72	食欲不振	7日前	+	+	+	+	-	+	+	-	2.5	+	+	+	+	+	+	+	+	+

NR：記録なし

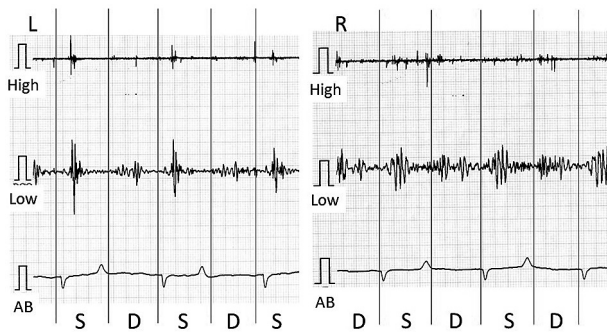


図 1. 症例 8 の心電心音図。低音フィルター (Low) を用いた際に、左右胸壁から収縮期 (S) および拡張期 (D) の心雑音が記録された。High：高音フィルター、AB：AB誘導。

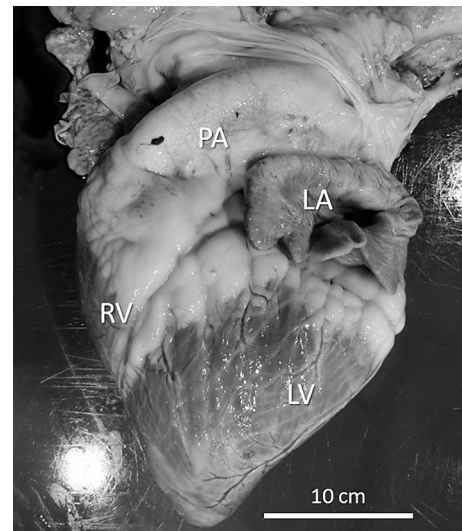


図 2. 症例 2 の心臓外貌。肺動脈 (PA) および左心房 (LA) の拡張がみられる。RV：右心室、LV：左心室。

たが、収縮期雑音のみ聴取されたものが 1 症例 (症例 4)、拡張期雑音のみ聴取されたものが 1 症例 (症例 1)、両方聴取できたものが 7 症例 (症例 2、3 および 5～9) であった (表 1、図 1)。なお、チアノーゼを呈した症例はいなかった。

病理解剖により心室中隔の欠損孔直径を確認したところ、2.5～5.0 cm と様々であった。右室系の所見としては、8 症例 (症例 1～6、8 および 9) に右室肥厚、1 症例 (症例 9) で右房拡張および 9 症例全てに肺動脈拡張が確認された (図 2)。一方、左心系の所見としては、2 症例 (症例 2 および 9) で左房拡張、8 症例で大動脈騎乗 (症例 1～7 および 9)、および 6 症例で大動脈拡張 (症例 2、4 および 6～9) が確認された。その他、3 症例 (症例 1、4 および 9) で胸水増量が、3 症例 (症例 1、8 および 9) で腹水増量がみられた (表 1)。

さらに、5 症例 (症例 2、4 および 7～9) でうっ血肝が認められた。なお、今回の 9 症例ではいずれも疣贅性心内膜炎は認められなかった。

考 察

今回、成牛の VSD 症例の臨床および病理学的特徴を明らかにするために、12カ月齢以上で VSD が確認された 9 症例の臨床および病理解剖データを回顧的に検討した。

9 症例の臨床症状は右心不全症状が主であったが、これは VSD の左-右シャントにより右心負荷が増加したことで生じたと考えられた。一般的に成牛の VSD の発

症要因として分娩あるいは泌乳によるストレスが考えられているが^[9,10]、今回の9症例のうち経産牛6頭の最終分娩後日数や年齢は様々であり、VSD成牛の心不全症状発現の明確な契機を明らかにすることはできなかった。

本来VSDでは収縮期雑音が特徴的な心雑音である^[1-4]。しかし、今回の検索では9症例中8症例に拡張期雑音が聴取された。これは、病理学的で全症例に確認された肺動脈拡張によって、肺動脈弁口部における血液の逆流が生じることで拡張期雑音が発生したためと推測された。これまでも成牛VSD症例において拡張期雑音の存在が報告されている^[8]。成牛症例に頸静脈怒張・拍動、削瘦、心嚢水増量などの慢性うっ血性心不全症状に加えて、拡張期雑音が聴取されることはVSDの存在を疑わせる所見と考えられた。また、成牛で拡張期雑音が聴取された場合には、VSDを鑑別診断リストに加えて考慮するべきであると思われた。今回の検索では疣贅性心内膜炎の併発は認められなかったが、成牛のVSD症例では心内膜炎を併発する例も多いため^[5-8,11]、診断上留意する必要と思われる。

今回の多くの症例に確認された大動脈騎乗、右室肥厚、肺動脈拡張は比較的経過の長いVSD症例に特徴的な病理学的所見および変化であると考えられた。これらの所見はこれまでに報告された成牛のVSD症例にも高頻度に認められている^[5-10]。VSD症例において心筋に対する血行動態の長期的負荷が増大した場合の循環調節機序として、心筋組織内の構築変化を意味する心室リモデリングがあり、VSD症例では右室への明瞭な負荷により右室の拡張が生じ、右心室心筋肥大が生じる（心室リモデリング）とされている^[10]。今回の9症例では左-右短絡による右心や肺動脈への長期的負荷により心室リモデリングが生じ、右室肥厚さらに肺動脈拡張が生じたと推測できた。しかし、欠損孔の大きさは様々であり、欠損孔の大きさによる発症時期の相違については結論できなかった。

引用文献

- [1] Buczinski S, Fecteau G, DiFrancia R: Ventricular septal defects in cattle: A retrospective study of 25 cases, *Can Vet J*, 47, 246 (2006)
- [2] Peek SF, McGuirk SF: Congenital heart disease, *Disease of Daily Cattle*, Divers TJ *et al* eds, 2nd ed, 49-50, Saunders Elsevier, St Louis (2008)
- [3] Reef VB, McGuirk SM: Ventricular septal defect, *Large Animal Internal Medicine*, Smith BP ed, 5th ed, 431-433, Mosby Elsevier, St Louis (2015)
- [4] 中出哲也: 心奇形、新版 主症状を基礎にした牛の臨床、前出良光ら編、512-515、デイリーマン、札幌 (2002)
- [5] 滄木孝弘、佐藤あかね、坂田貴洋、山本修治、伊藤博義、古林与志安、古岡秀文、松井高峯、石井三都夫、猪熊 壽: 細菌性心内膜炎を併発した心室中隔欠損の乳育成牛の1例、*北獣会誌*、53、539-541 (2009)
- [6] 猪熊 壽、松田浩典、千葉史織、古林与志安、藏本忠: 肺動脈弁の疣贅性心内膜炎を併発した心室中隔欠損のホルスタイン種育成牛の1症例、*北獣会誌*、57、552-554 (2013)
- [7] 岩上慎哉、新谷紗代、高橋英二、松本高太郎、古岡秀文、猪熊 壽: 心内膜炎の併発がみられた心室中隔欠損のホルスタイン種成乳牛の1症例、*北獣会誌*、58、119-122 (2014)
- [8] 高垣勝仁、池川晃世、二宮理沙、堀内雅之、松本高太郎、古林与志安、猪熊 壽: 心室中隔欠損に多発性疣贅性心内膜炎と心膜炎を併発したホルスタイン種乳牛の1症例、*北獣会誌*、59、224-228 (2015)
- [9] 青木大介、滄木孝弘、下田 崇、富樫義彦、風間武彦、吉林台、宮原和郎、古林与志安、古岡秀文、松井高峯、佐々木直樹、石井三都夫、猪熊 壽: 分娩後5カ月以上経過して症状を発現した心室中隔欠損(VSD)の乳牛2症例、*北獣会誌*、52、219-221 (2008)
- [10] 角田浩之、中川大輔、梶原綾乃、松本高太郎、古林与安志、猪熊 壽: ホルスタイン種搾乳牛にみられた心室中隔欠損の1症例、*北獣会誌*、59、503-507 (2015)
- [11] 小山秀一: 心室中隔欠損、*獣医内科学小動物編*、日本獣医内科アカデミー編、第2版、74-75、文永堂、東京 (2014)