

心内膜炎の併発がみられた心室中隔欠損の ホルスタイン種成乳牛の1症例

岩上 慎哉¹⁾ 新谷 紗代¹⁾ 高橋 英二²⁾ 松本高太郎¹⁾
古岡 秀文¹⁾ 猪熊 壽¹⁾

1) 帯広畜産大学 (〒080-8555 帯広市稲田町西2線11)

2) 十勝 NOSAI (〒089-1182 帯広市川西町基線59番地28)

(受付2012年9月3日)

要 約

3歳7カ月齢のホルスタイン種成乳牛が食欲不振を呈し、頸静脈怒張および収縮期雑音が聴取されたことから心内膜炎が疑われた。心電心音図検査により右側心基部からは全収縮期雑音が、左側心基部からは駆出性雑音が確認された。また、心エコー検査より、肺動脈弁に疣贅物が認められた。病理解剖により肺動脈弁の疣贅性心内膜炎および高位心室中隔欠損が明らかとなった。

キーワード：心内膜炎、心室中隔欠損、ホルスタイン

-----北獣会誌 58, 119~122 (2014)

はじめに

心室中隔欠損とは胎生期に中隔の形成過程が障害される先天性心奇形である^[1,5-7]。牛では最も多く見られる心奇形で、臨床症状は欠損孔の大きさや位置により様々であり、一般的には発育不良やチアノーゼを呈するが、軽度なものでは無症状のまま成長する場合もある^[1,5-7]。一方、心内膜炎は弁膜表面に細菌が付着して炎症性変化が起こる疾患であり、牛では、ほとんどが疣贅性で、特に三尖弁と肺動脈弁に生じやすいとされている^[2-4,6,7]。今回、肺動脈弁と三尖弁に心内膜炎を併発した心室中隔欠損のホルスタイン種成乳牛の1症例に遭遇したので、その概要を報告する。

症 例

症例は北海道十勝管内で飼養されていた雌のホルスタイン種成乳牛3歳7カ月齢で、分娩後5カ月であり、食欲不振との稟告で診察を受けた。初診時(第1病日)体温38.5℃、心拍数112/分で右側より収縮期心雑音が聴取され、頸静脈の怒張を認めたため、心内膜炎を疑った。

治療を行っても状態の改善が見られず、病性鑑定のため第11病日に帯広畜産大学に搬入された。搬入時、体温38.4℃、心拍数96/分、呼吸数36/分で、頸静脈の怒張と拍動、頻脈、乳房上リンパ節と下顎リンパ節の腫大が見られた。両側心基部より顕著な心雑音が聴取され、雑音の程度はLevine IV/VIであった。心電心音図解析の結果より、右側心基部からは全収縮期雑音、左側心基部からは駆出性雑音が確認された(図1)。心エコー検査では、右心室の拡張と肺動脈弁近傍の疣贅物が確認され(図2A)、また、カラードップラー検査により肺動脈弁口部での乱流が認められた(図2B)。血液検査および血液生化学検査では、好中球増多症、γグロブリンの高値、A/G比の低値といった慢性炎症像が認められた(表1)。

病理解剖検査所見および病原学的検査所見

第13病日に実施された病理解剖では、心臓の外観は大きく肥大し、肺動脈は直径6.5 cmに拡張していた(図3)。心室壁の厚さは、右室自由壁：心室中隔壁：左室自由壁=1：1.2：1.5であった。また、心臓内腔では左

右心室腔の拡張および直径5 cm の高位心室中隔欠損が認められた (図4)。肺動脈弁には数個の疣贅物が付着し、全体で5×5×6 cm の大きさを呈しており、肺動脈弁口部は疣贅物により重度に狭窄していた (図5)。三尖弁にも直径5 mm の疣贅物が認められた。両肺後葉の一部に小葉構造に一致した暗赤色病変が見られ、気管支肺炎および間質性肺炎であった。肺の剖面からは膿

表1 血液および血液生化学検査所見 (第11病日)

RBC	6.43 x 10 ⁶ /μl	BUN	13.8 mg/dl
Hb	9.5 g/dl	Creatinine	0.8 mg/dl
Ht	28.0%	AST	86 U/l
Platelet	55.5 x 10 ⁴ /μl	ALP	231 U/l
WBC	9,600/μl	TP	7.8 g/dl
Sta	0/μl	Albumin	21.7%
Seg	6,432/μl	α-globulin	18.9%
Lym	2,496/μl	β-globulin	14.5%
Mon	480/μl	γ-globulin	44.9%
Eos	192/μl	A/G	0.28

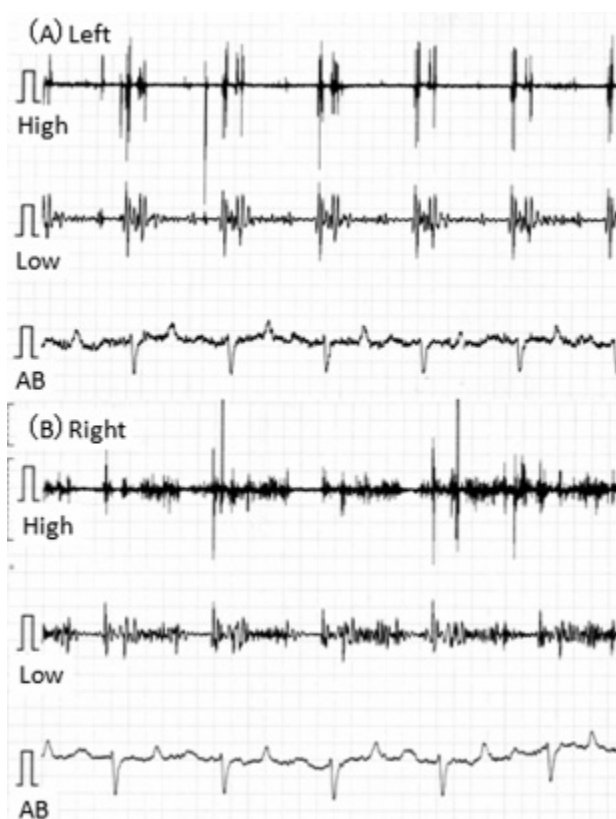


図1 左側 (A) および右側 (B) の心音心電図検査所見。心音図検査において左側からは収縮期駆出性雑音が、右側からは全収縮期雑音が特徴的に記録された。High: 高音領域フィルター、Low: 低音領域フィルター、AB: AB誘導心電図 (1 mV)。

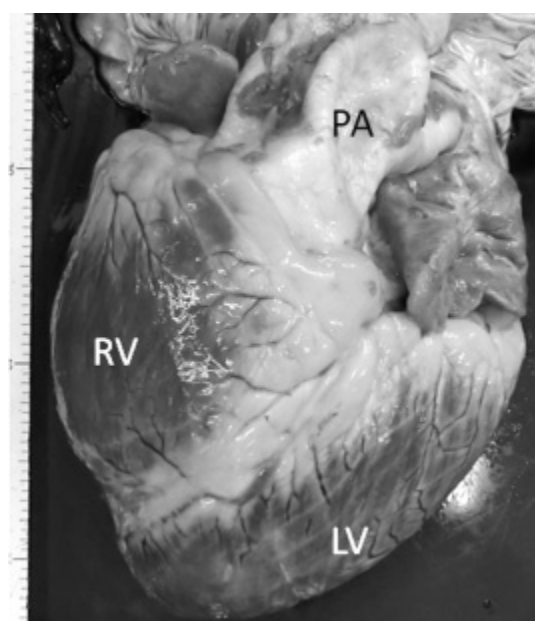


図3 心臓の外観は大きく肥大し、また肺動脈 (PA) は直径6.5 cm に拡張していた。RV: 右心室、LV: 左心室。

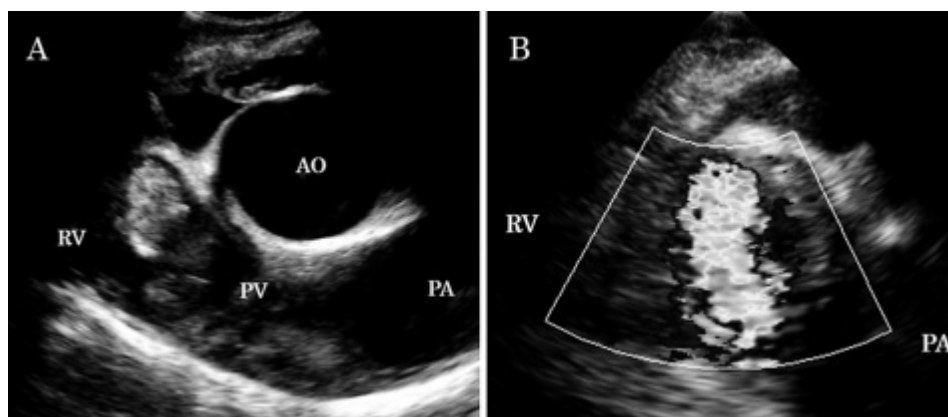


図2 (A) 心エコー検査により、肺動脈弁 (PV) 近傍に大型の疣贅物が確認された。(B) また、カラードップラーにより肺動脈弁付近での乱流が確認された。AO: 大動脈、RV: 右心室、PV: 肺動脈弁、PA: 肺動脈。

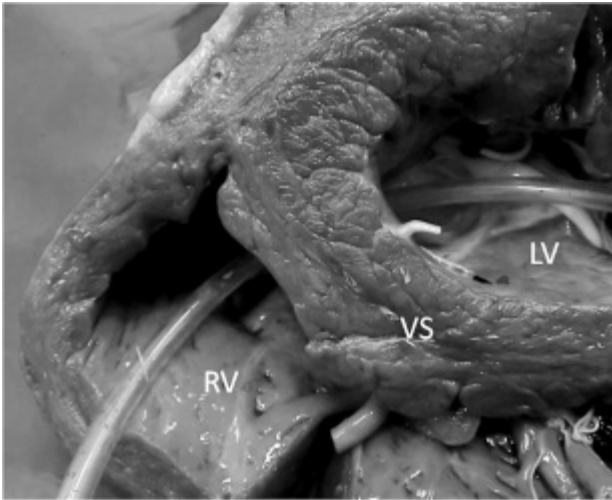


図4 心室中隔 (VS) には高位に直径 5 cm の欠損孔を認めた。

左心室 (LV) から右心室 (RV) にかけて欠損孔にチューブを通して

が採取された。両腎臓は腫大しており、び漫性に点状出血が認められ、全体的に褐色を呈していた。右腎では一部出血巣が認められ、中心は壊死しており、間質性腎炎であった。

細菌培養検査より、肺動脈弁の疣贅物からは *Escherichia coli* が分離された。一方、肺剖面から採取された膿からは菌は分離されなかった。

考 察

本症例は、生前左右で異なる心雑音が聴取されたため、心室中隔欠損と心内膜炎を疑ったが、心エコー検査で肺動脈弁の疣贅物および乱流が確認できたのみであり、心室中隔欠損を確認できなかった。しかし、病理解剖の結果、本症例の心臓には肺動脈弁の大型疣贅物を伴う心内膜炎のほかに、高位心室中隔欠損が認められた。肺動脈弁口部は疣贅物により重度に狭窄しており、左側から聴取された駆出性雑音は、これにより発生したと考えられた。また、右心室腔の拡張も肺動脈弁口部の狭窄による負荷が原因であったと思われる。なお、三尖弁にも疣贅物の付着が見られたが、直径 5 mm と小さく、本症例の病態への関与については不明であった。一方、右側からの全収縮期雑音は、高位心室中隔欠損により発生したと考えられ、肺動脈弁の心内膜炎と高位心室中隔欠損が併発していたことが、左右から異なる心雑音が聴取された原因と考えられた。なお、心室中隔欠損では一般的に出生時より発育不全などの症状を呈することが多いが^[1,5]、無症状のまま成長し、分娩後数カ月経過後に症状を発現するようになる例も報告されている^[8]。食欲不振、頸静脈怒張・拍動、頻脈などの症状は、肺動脈弁の大型疣贅物を伴う心内膜炎の影響が大きいと思われるが、心室中隔欠損の影響も否定できない。心室中隔欠損と心内膜が併発したことが臨床症状発現の契機となっ

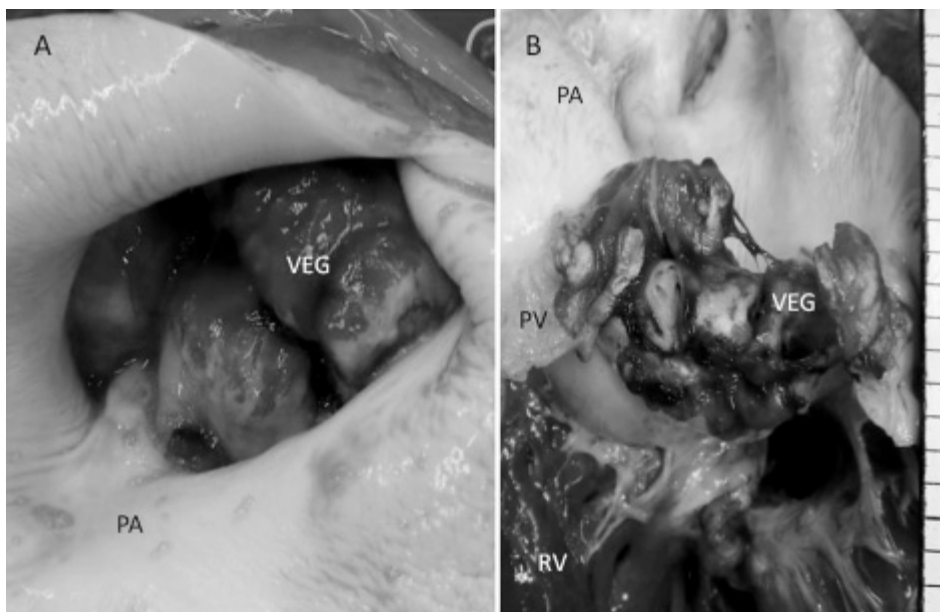


図5 (A) 肺動脈を (PA) を右心室側に向けて切り開いたところ、肺動脈弁に大型疣贅物 (VEG) がみられ、弁口部は重度に狭窄していた。(B) 肺動脈弁 (PV) および大型疣贅物 (VEG) の剖面。

RV: 右心室。

た可能性が考えられた。

心内膜炎は関節炎、肺炎、肝膿瘍、子宮炎、乳房炎やさまざまな化膿性疾患の起原菌を起源として発生するとされている^[2-4]。本症例は、肺炎以外に心内膜炎を引き起こすような明確な原因病巣は認められていないこと、また、心室中隔欠損があることから、細菌を含む血液が肺から左室を通り、心室欠損部より右室へと移行し、肺動脈弁に心内膜炎を形成した可能性が考えられる。通常心内膜炎は三尖弁に形成されやすいが、心室中隔欠損の個体では細菌を含む血液が欠損孔を介して肺循環を繰り返すため、肺動脈弁に心内膜炎を引き起こしやすいと考えられた。牛において心内膜炎の起原菌としては、*Arcanobacterium Pyogenes* と *Streptococcus spp.* が一般的であるが^[2,3,6,7]、本症例の疣贅物からは *Escherichia coli* が分離された。肺病変の膿からは菌が分離されなかったため、心内膜炎の原因菌が肺炎由来であると断定することはできなかった。

本症例報告は十勝 NOSAI と帯広畜産大学の共同研究「難診断患畜の臨床病理検索」により行われた。

引用文献

- [1] 佐々木榮英：先天性心疾患、獣医内科学 大動物編 改訂版、日本獣医内科学アカデミー編、33-36、文永堂出版、東京（2011）
- [2] 山岸則夫：心内膜炎、獣医内科学 大動物編 改訂版、日本獣医内科学アカデミー編、26-27、文永堂、東京（2011）
- [3] 宇根有美：心内膜、動物病理学各論 第2版、日本獣医病理学会編、11-13、文永堂、東京（2010）
- [4] 黒澤 隆：心内膜炎、新版 主要症状を基礎にした牛の臨床、前出吉光、小岩政照、86-96、デーリイマン社、札幌（2002）
- [5] 中出哲也：心奇形、新版 主要症状を基礎にした牛の臨床、前出吉光、小岩政照、512-515、デーリイマン社、札幌（2002）
- [6] 滄木孝弘、佐藤あかね、坂田貴洋、山本修治、伊藤博義、古林与志安、古岡秀文、松井高峯、石井三都夫、猪熊 壽：細菌性心内膜炎を併発した心室中隔欠損の乳育成牛の1例、北獣会誌、53、539-541（2009）
- [7] 猪熊 壽、松田浩典、千葉史織、古林与志安、藏本忠：肺動脈弁の疣贅性心内膜炎を併発した心室中隔欠損のホルスタイン種育成牛の1症例、北獣会誌（in press）
- [8] 青木大介、滄木孝弘、下田 崇、富樫義彦、風間武彦、吉林 台、宮原和郎、古林与志安、古岡秀文、松井高峰、佐々木直樹、石井三都夫、猪熊 壽：分娩後5カ月以上経過して症状を発現した心室中隔欠損（VSD）の乳牛の2例、北獣会誌、52、219-221（2008）