

【産業動物】 短 報

乳牛の蹄底潰瘍に対するセフトフルナトリウム含有乳酸・グリコール酸コポリマーシートの効果

長島 剛史¹⁾ 奥原 秋津¹⁾ 都築 直^{1,2)} 徐 鍾筆^{1,2)}
 上林 義範¹⁾ 内山 裕貴¹⁾ 眞鍋 弘行³⁾ 石井三都夫¹⁾
 山田 一孝¹⁾ 羽田 真悟¹⁾ 田畑 泰彦⁴⁾ 佐々木直樹¹⁾

- 1) 帯広畜産大学臨床獣医学研究部門 (〒080-8555 帯広市稲田町西2線11番地)
 2) 岐阜大学大学院連合獣医学研究科 (〒501-1112 岐阜市柳戸1-1)
 3) (有)エムエイチ (〒080-2471 帯広市西21条南4丁目12-12)
 4) 京都大学再生医科学研究所生体組織工学研究部門 (〒606-8507 京都市左京区聖護院川原町53)

要 約

最近、多血小板血漿含浸ゼラチンマイクロファイアの牛蹄底潰瘍への良好な治癒効果が認められている。一方、趾の深部感染やフレグモーネなどを併発している蹄底潰瘍重症例に対しては抗生物質の全身投与を併用する必要がある。本研究では、セフトフルナトリウム含有乳酸・グリコール酸コポリマーシートを患部に設置し、その臨床的效果を検討したところ、設置後3週目に病変スコアが有意に改善された。以上の結果は乳酸・グリコール酸コポリマーシートから放出されたセフトフルナトリウムが感染創に対して抗菌効果を発揮したものと考えられ、本治療法により乳牛における蹄底潰瘍の治癒を促進しうることが示唆された。

キーワード：蹄底潰瘍 多血小板血漿 セフトフルナトリウム 乳酸・グリコール酸コポリマー (PLGA)

-----北獣会誌 58, 40~43 (2014)

乳牛の蹄底潰瘍は、真皮に角質の欠損が生じて潰瘍化して出血を伴うものであり、蹄底蹄球接合部の軸側より好発する^[1]。特に細菌感染が重篤化すると趾の深部感染やフレグモーネなどを併発する。近年、組織再生効果を有する血小板を高濃度に濃縮した多血小板血漿 (PRP) は徐放剤のゼラチンマイクロファイアに含浸させることで、生体内でトランスフォーミング増殖因子-β1などの成長因子を長期間にわたり放出することが知られている^[2]。我々はこれまでに蹄底潰瘍に対する PRP 含浸ゼラチンマイクロファイアの蹄底角質再生効果を明らかにしてきた^[3]。一方、細菌感染が重篤化し、跡の深部感染やフレグモーネなどを併発しているような例に対しては抗生物質の全身投与を併用する必要があった。乳酸・グリコール酸コポリマーは生体吸収性高分子で、徐放を目的としたドラッグデリバリーシステムの薬物キャリアーとして用いられる^[4]。今回、セフトフル

ナトリウム含有乳酸・グリコール酸コポリマーシートと PRP を適用した蹄底潰瘍部に設置し、その臨床的效果を検討した。

材料および方法

供試牛は、十勝地域のタイストール飼育牧場に飼養されている乳牛のうち蹄底潰瘍を有する8頭 (10蹄、平均年齢 3.6 ± 1.1 歳、平均体重 667.9 ± 62.6 kg) とした。供試牛の採血を実施して血中血小板数の約5倍になるように PRP を調整した。PRP ならびに PRP 含浸ゼラチンマイクロファイアの作成方法は内山ら^[3]の方法に従った。またセフトフルナトリウム0.5 g を馬目ら^[5]の方法により乳酸・グリコール酸コポリマーシートに含有させた (図1)。供試牛5頭 (5蹄) の蹄底潰瘍部より細菌検査用検体採取後に PRP (1 ml) 含浸ゼラチンマイクロファイア (10 mg) をアルギン酸ゲル (0.6 ml) と

連絡責任者：佐々木直樹 (帯広畜産大学臨床獣医学研究部門大動物外科学研究室)

電話 0155-49-5378 Fax 0155-49-5378 E-mail : naoki@obihiro.ac.jp

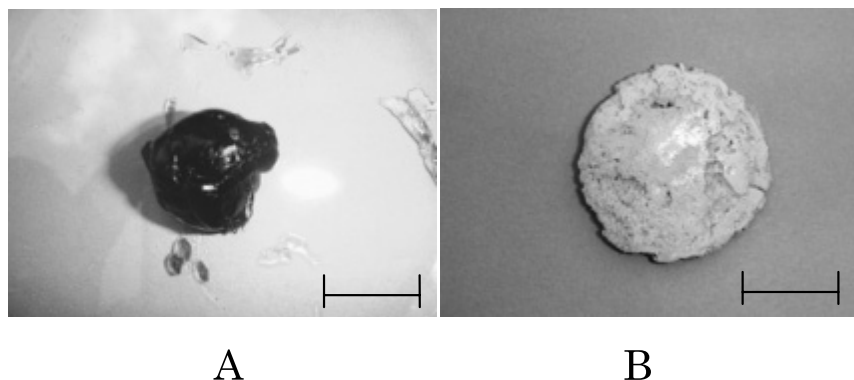


図1 A：多血小板血漿含浸ゼラチンマイクロスフィア混合アルギン酸ゲル。
B：セフトオフル含有乳酸グリコール酸コポリマーシート。スケールは10 mm。

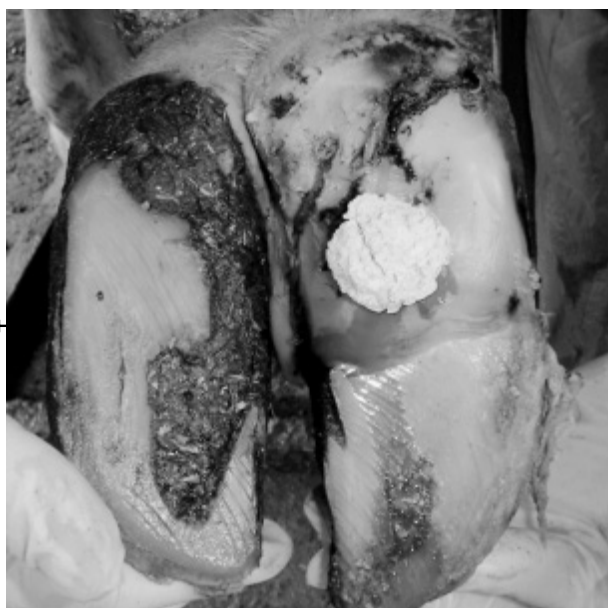

図2 多血小板血漿含浸ゼラチンマイクロスフィアとポリ乳酸・グリコール酸コポリマーシート装着の状態。

蹄底潰瘍部は適切な削蹄後に、多血小板血漿ゼラチンマイクロスフィアを設置し、その上にポリ乳酸グリコール酸コポリマーシートを装着した。さらにその上にプラスチック製フィルムと自着性包帯を装着した。

混合して塗布し、その上にセフトオフルナトリウム(0.5 g)含有乳酸・グリコール酸コポリマーシートを設置し(セフトオフル群)、プラスチック製フィルムと自着性包帯を装着した(図2)。コントロールとして3頭(5蹄)に対してPRP含浸ゼラチンマイクロスフィアアルギン酸ゲルを塗布し、セフトオフルナトリウムを含有しない乳酸グリコール酸コポリマーシートを装着した(コントロール群)。設置前から設置後3週目までにおける病変スコアの変化および圧痛スコアの変化を評価した。病変スコアは1(蹄底硬化)、2(痂皮形成)、3(糜爛)および4(潰瘍)とした。圧痛スコアは病変部を指で圧

迫したときの反応で評価し、1(無反応)、2(肢端のみを動かして反応する軽度圧痛)、3(肢全体を動かして反応する中程度圧痛)およびスコア4(激しい体動を示す重度の圧痛)の4段階とした。数値は中央値で示し、統計解析には、マン・ホイットニーU検定を用いて、危険率5%未満を有意差ありとみなした。

成 績

蹄底潰瘍罹患牛より、*Corynebacterium sp.*、*Proteus mirabilis*、*Proteus vulgaris*が検出された。

セフトオフル群の病変スコア(中央値)は処置後1、2および3週目にそれぞれ2、1および1であった(図3)。セフトオフル群の病変スコアは設置後3週目において有意に低値を示し($p < 0.05$)、病変部の修復が認められた(図4)。

同様に、コントロール群の病変スコア(中央値)は処置後1、2および3週目においてそれぞれ2、2および2であった。セフトオフル群ならびにコントロール群の圧痛スコア(中央値)は処置後1週目にスコア1に減少し、病変部の圧痛は減少した(図5)。

考 察

血小板の α 顆粒には上皮増殖因子、トランスフォーミング増殖因子- β 、線維芽細胞増殖因子などの創傷治癒を促進させる増殖因子が含まれていることが報告されている[6]。増殖因子の作用とは別にPRP中のフィブリン網が組織再生の足場としての役割をすることによっても創傷治癒の促進にも密接に関わっている[7]。また、人の慢性難治性上顎炎に対してPRPの単回投与は疼痛を減少させることが報告されており、PRPは疼痛を減少させる効果があると考えられている[8]。ゼラチンマイクロスフィアはそれ自体に潰瘍治癒効果はないが、生

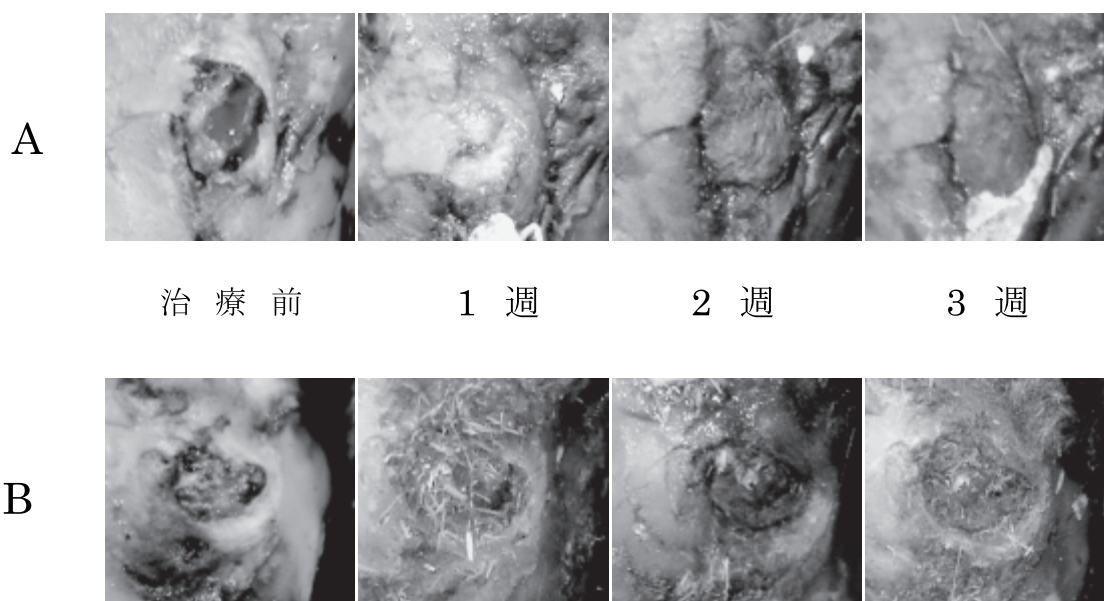


図3 各週の病変部の写真。
左から順に治療前、1週目、2週目並びに3週目の様子。

A: セフチオフル群、B: コントロール群

セフチオフル群では設置後2週目には蹄底角質の硬化が見られるのに対し、コントロール群では設置後2週目、3週目において中央部に軟らかい結合組織が観察された。

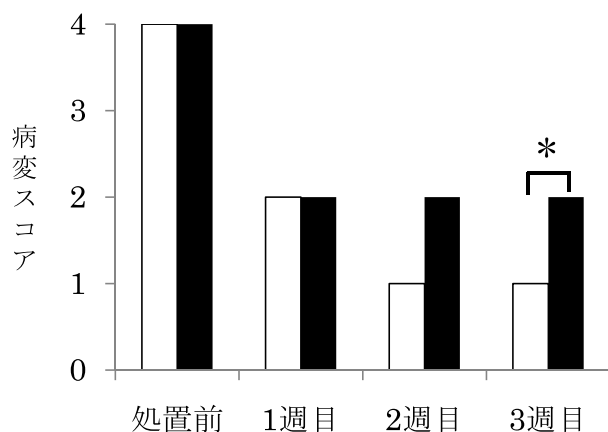


図4 病変スコアの経過

□: PLGA 群 (n=5)。■: コントロール群 (n=5)。

数値は中央値で表す。* $p < 0.05$ 。

セフチオフル群では2週目に病変スコア1 (蹄底硬化) が認められたのに対し、コントロール群では2週目、3週目ともに病変スコア2 (痂皮形成) にとどまった。

体内でされ、成長因子などの物質を保持し、徐々に放出することが可能であるため、半減期の短い物質であっても効果を持続させることができる^[9]。本研究結果から、圧痛スコアはセフチオフル群、コントロール群ともに1週目から低値を示した。このことからPRP含浸ゼラチンマイクロスフィアから放出された成長因子が欠損した蹄組織に作用することで蹄の成長が早まり、疼痛を示す知覚部の保護が復元されて疼痛が減少したものと考えられた。

牛蹄底潰瘍において細菌感染が重篤化し趾の深部感染

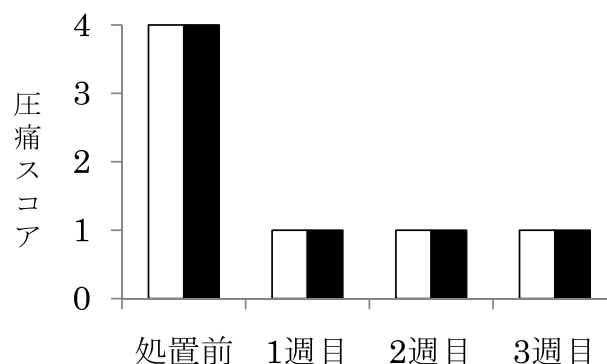


図5 圧痛スコアの経過

□: セフチオフル群 (n=5)。■: コントロール群 (n=5)。スコアは中央値で示した。セフチオフル群、コントロール群ともに、1週目には圧痛の軽減がみられた。

やフレグモーネなどを併発している例に対しては抗生物質の全身投与を併用する必要がある。本研究において蹄底潰瘍部から検出された *Corynebacterium sp.*、*Proteus mirabilis*、*Proteus vulgaris* はセフチオフルナトリウムに感受性がある^[10,11]。

また乳酸グリコール酸コポリマーシートは、含浸させた抗生物質を14日間にわたり徐放できる^[12]。本研究では、病変スコアにおいてセフチオフル群はコントロール群と比較して有意に低値を示した。これらのことから、乳酸グリコール酸コポリマーシートから長期間にわたって放出されたセフチオフルナトリウムが感染創に対して抗菌効果を発揮し、PRPの効果に加え、蹄底潰瘍の早期治癒に寄与したと考えられた。

以前の研究において、多血小板血漿含浸ゼラチンマイクロスフィアが蹄底潰瘍に効果があることが示されたが^[3]、そこでは細菌感染が重篤化し趾の深部感染やフレグモナーネなどを併発している例に対しては抗生物質の全身投与の併用が必要とされた。そのため、PRPを適用した蹄底潰瘍部にセフトオフルナトリウム含有乳酸グリコール酸コポリマーシートを設置することで感染部に殺菌効果もたらされ、PRPの創傷治癒効果とあわせて蹄底潰瘍の早期治癒を実現できたと考えられた。今後、蹄の創傷感染症に対してのセフトオフルナトリウム含有乳酸・グリコール酸コポリマーシートの適応が期待される。

本研究の結果より、セフトオフルナトリウム含有乳酸グリコール酸コポリマーシートの適用は、PRPによる乳牛の重度蹄底潰瘍の治癒促進効果を増強することが示唆された。

引用文献

- [1] Lischer ChJ, Ossent P, Raber M, Geyer H(2002): *Vet Rec.* 151, 694-698.
- [2] Kanematsu A, Yamamoto S, Ozeki M, et al. (2004): *Biomaterials.* 25, 4513-4520.
- [3] 内山裕貴、都築直、徐鍾筆ほか (2013) : 日獣会誌。66, 305-309。
- [4] 田畑泰彦 (2006) : 再生医療のためのバイオマテリアル、166、コロナ社
- [5] Manome Y, Kobayashi T, Mori M, et al.(2006): *Anticancer Research.* 26, 3317-3326
- [6] Geng Z, Wang C, Zhou H(2011): *Chinese Journal of Reparative and Reconstruct-ive Surgery.* 25, 344-348.
- [7] 細川隆司、竹腰利英、赤川安正 (2002) : 歯界展望 100、1230-1243。
- [8] Hechtman KS, Uribe JW, Botto-vanDemden A, Kiebzak GM (2011): *Orthopedics.* 34, 1-7.
- [9] Hayashi K, Tanabe Y (2011): *Acta Biomate-Merle E. Olson, Howard Ceri, Douglas W. Morck, et al. r.7,* 2797-2803.
- [10] Jesús Luis Yániz, María Angeles Marco-Aguado, José Angel Mateos, et al (2010): *Animal Reproduction Science.* 122, 142-149.
- [11] Merle E. Olson, Howard Ceri, Douglas W. Morck, et al. (2002): *Can. Vet. Res.* 66, 86-92.
- [12] Tabata Y, Hijikata S (1999): *J Biomater Sci. Polym Ed.* 10, 79-94.

Effects of the lactic acid/glicolic acid copolymer sheets containing ceftiofur sodium on Sole Ulcers in Dairy Cows

Tsuyoshi NAGASHIMA¹⁾, Akitsu OKUHARA¹⁾, Nao TSUZUKI¹⁾, Jongpil SEO¹⁾
Yoshinori KANBAYASHI¹⁾, Hiroki UCHIYAMA¹⁾, Hiroyuki MANABE⁴⁾, Mitsuo ISHII¹⁾
Kazutaka YAMADA¹⁾, Shingo HANEDA¹⁾, Yasuhiko TABATA³⁾, Naoki SASAKI¹⁾

1) Department of Clinical Veterinary Science, Obihiro University of Agriculture and Veterinary Medicine. Inada-cho, Obihiro, Hokkaido, 080-8555, Japan

SUMMARY

Clinical effect of lactic acid/glycolic acid copolymer (PLGA) sheets containing ceftiofur sodium on sole ulcers in dairy cows was examined. Among 10 hooves of 8 dairy cows with sole ulcers, 5 were treated with PLGA sheets containing ceftiofur sodium and plate rich plasma (PRP) (Ceftiofur group) and remaining 5 were treated with PLGA sheets and PRP (control group). Changes in lesion score and pain score by pressure were recorded at 1, 2, and 3 weeks after the treatment. Lesion score was significantly lower at 3 weeks after treatment in the Ceftiofur group than those of the control group. From these results, PLGA sheets containing ceftiofur sodium could be an effective treatment method for sole ulcers of dairy cows.

Keyword : sole ulcer, platelet rich plasma, ceftiofur sodium, lactic acid/glicolic acid copolymer, cow