

## 【産業動物】 短 報

複合心奇形を併発した先天性腹膜心膜横隔膜ヘルニアの  
ホルスタイン種子牛の1症例

三浦 沙織<sup>1)</sup> 杉本 和也<sup>2)</sup> 藏本 忠<sup>3)</sup>  
松本高太郎<sup>1)</sup> 古林与志安<sup>2)</sup> 猪熊 壽<sup>1)</sup>

1) 帯広畜産大学臨床獣医学研究部門 (〒080-8555 帯広市稲田町西2線11)

2) 帯広畜産大学基礎獣医学部門 (〒080-8555 帯広市稲田町西2線11)

3) 十勝農業共済組合 (〒089-1182 帯広市川西町基線59番地28)

(受付2012年8月23日)

## 要 約

出生直後のホルスタイン種子牛が呼吸促迫、心悸亢進を呈した。聴診では心雑音と胸部拍水音が聴取された。心電音図検査により左側心基底部に最強点をもつ収縮期駆出性雑音が、また、心臓超音波検査により心室中隔及び心房中隔欠損が認められた。病理解剖の結果、腹腔と心膜腔が一つの腔をなし、そこに肝臓の一部が逸脱した腹膜心膜横隔膜ヘルニアがみられた。また、兩大血管右室起始、高位心室中隔欠損、心房中隔欠損および動脈管開存からなる複合心奇形の併発が認められた。

キーワード：先天性腹膜心膜横隔膜ヘルニア、複合心奇形、ホルスタイン種子牛

-----北獣会誌 58, 2~4 (2014)

## はじめに

先天性腹膜心膜横隔膜ヘルニア (peritoneopericardial diaphragmatic hernia: PPDH) は、横隔膜筋部の胸骨部と心膜が欠損し、心膜腔内に腹腔臓器が逸脱する先天性疾患である。ウシでの発症はまれであり、村上らの報告では、0.03%の発生とされている<sup>[1]</sup>。今回、ホルスタイン種子牛において複合心奇形を併発した PPDH 症例に遭遇したので、その概要について報告する。

## 症 例

症例はホルスタイン種、1日齢の雌で、呼吸が荒いとの稟告で診察を受けた。初診時(第1病日)、体温39.0度、心拍数110回/分、呼吸数60回/分で、両肺音粗朧でラッセル音が聴取され、後弓反張様の姿勢がみられた。第5病日は介助起立可能であり、聴診にて心雑音と胸部周囲の拍水音が聴取された。心奇形と誤嚥性肺炎を疑い、消炎剤、ビタミンB1製剤および抗生剤により治療され

たが、その後も状態は良化せず、病性鑑定のため第10病日に帯広畜産大学へ搬入された。

搬入時、症例は起立不能で、呼吸促迫、重度脱水および無気力を呈し、哺乳欲も消失していた。可視粘膜の色は正常で、CRTは1秒未満であった。聴診では左側心基底部に最強点を有する収縮期雑音が確認され、左右胸壁にてスリルが触知された。心音図検査により、心雑音は収縮期駆出性雑音と確認された(図1)。心臓超音波検査では、高位心室中隔欠損および心房中隔欠損が確認された。血液検査では、分葉核好中球の著しい増多による白血球増加症がみられた(表1)。また、パルスオキシメーターにより舌動脈にて動脈血中酸素飽和度を測定したところ、65%と著しい低値を示した。症例は搬入翌日に死亡した。

## 病理解剖検査所見

死亡直後に行われた病理解剖では、右側横隔膜の腹側の大部分が欠損し、心嚢と腹腔が一つの腔をなしている

連絡責任者：猪熊 壽 (帯広畜産大学畜産学部臨床獣医学研究部門予防獣医学分野)

TEL/FAX 0155-49-5370 E-mail: inokuma@obihiro.ac.jp

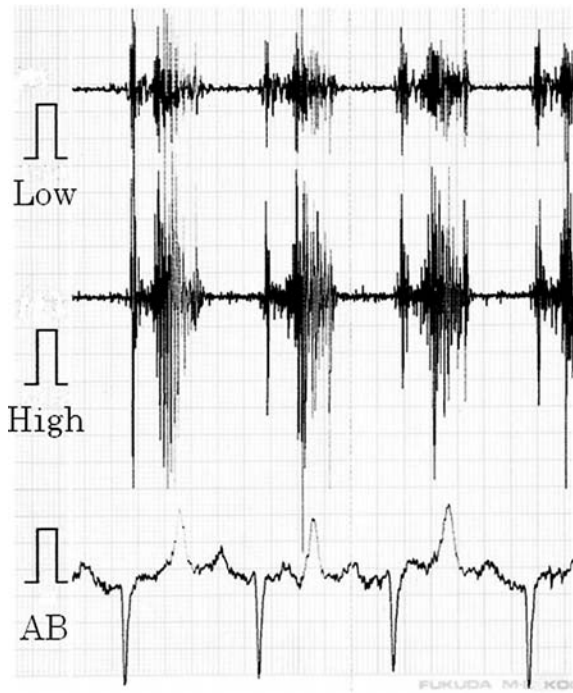


図1 左側の心雑音最強点での心電心音図所見。漸増漸減性収縮期雑音が確認された。

Low：低音領域フィルター、High：高音領域フィルター、AB：AB誘導心電図、測定速度：50 mm/sec

表1 血液検査所見（第10病日）

RBC	10.26 x 10 <sup>6</sup> /μl
Hb	12.6 g/dl
HCT	41.2%
MCV	40.2 fl
MCH	12.3 pg
MCHC	30.6 g/dl
Platelet	26.0 x 10 <sup>4</sup> /μl
WBC	61300/μl
Sta	6743/μl
Seg	42297/μl
Lym	10421/μl
Mon	1839/μl
Eos	0/μl

のが確認された。その腔内に肝臓左葉が嵌頓し心臓と接していた（図2）。肝臓左葉は大きく、他の葉は矮小であった。心臓の外観はやや円形を呈しており、大動脈と肺動脈が右室より起始していた（図3）。なお、大動脈と肺動脈に狭窄部はみられなかった。また、直径2.5 cmの欠損孔をもつ高位心室中隔欠損のほか、心房中隔欠損および動脈管開存も認められた。肺では肺水腫および重篤な化膿性気管支肺炎がみられた。

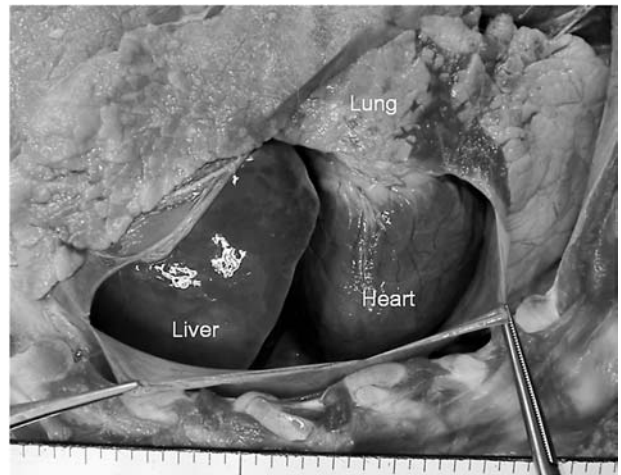


図2 右側胸腔では、肝臓の左葉が横隔膜欠損部から心嚢内に入り込んでいた。

Heart：心臓、Liver：肝臓、Lung：肺。

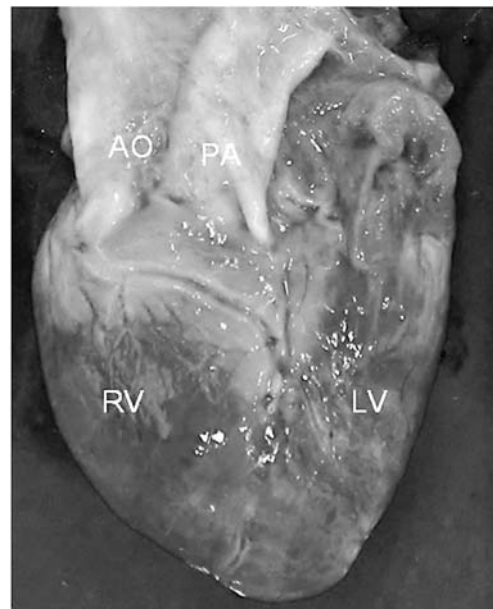


図3 心臓の外観はやや円形を呈しており、大動脈（AO）と肺動脈（PA）が右室より起始していた。

RV：右心室、LV：左心室

## 考 察

病理解剖の結果、本症例は複合心奇形を併発したPPDHと診断された。

PPDHでは心嚢内に変位した腹腔臓器の圧迫により心肺機能が低下する症例が報告されている[2]。本症例でも症状として呼吸促進が認められたが、子牛であるため腹腔臓器による心肺圧迫の程度は軽度であり、PPDHの存在よりもむしろ複合心奇形が病態に及ぼした影響が大きいと思われた。本症例でみられた複合心奇形は、両大血管右室起始、心室中隔欠損、心房中隔欠損および動脈管開存であったが（図4）、このうちとくに両大血管

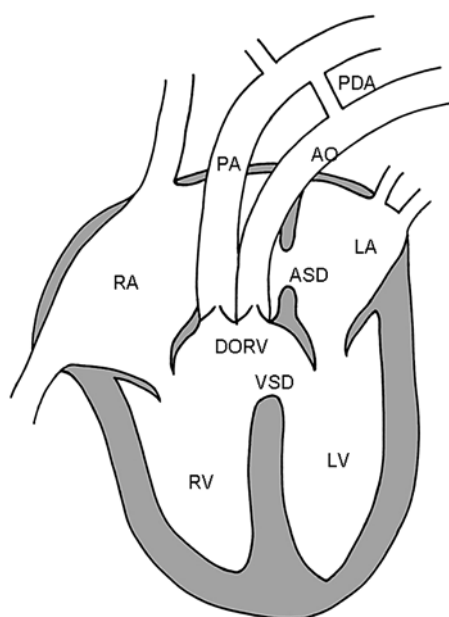


図4 本症例の心臓の模式図。

AO：大動脈、PA：肺動脈、RA：右心房、RV：右心室、LA：左心房、LV：左心室、VSD：心室中隔欠損、ASD：心房中隔欠損、DORV：兩大血管右室起始、PDA：動脈管開存。

右室起始のために、動脈血中酸素飽和度の著しい低下と肺高血圧が引き起こされ、重篤な臨床症状が現れたと考えられた。なお、本症例で聴取された駆出性雑音は、大動脈と肺動脈に狭窄がなかったことから、心室中隔欠損および心房中隔欠損が併発したことに起因する右室血液量増大により、相対的流出路狭窄ないしは肺高血圧が生じたために発生したと思われる。

ヒトではPPDHは比較的高頻度に心奇形と合併することが報告されている[2-4]。ウシのPPDH症例はわが国ではこれまで数例しか報告されていないが、ファロー五徴症や動脈管開存などの心奇形との併発が確認されており、その場合は早期に臨床症状が現れる[1,5,6]。いっぽう、心奇形を伴わない牛のPPDH症例では臨床症状が現れるのが遅く、13カ月齢で症状が発現した症例が報告されている[7]。本症例の場合には、重篤な複合心奇形を併発していたために、出生後早期に臨床症状を呈して死に至ったものと考えられた。

今回、生前の検査でPPDHの存在を考慮することがで

きなかったが、これは正常でも肝臓は横隔膜を介して心臓と接しているため、心臓超音波検査で心嚢内への肝臓の一部の変位を検出できなかったことに起因すると考えられた。ただし、生前に心臓周囲で聴診された拍水音は、心臓近傍に腸管が位置していたことを示唆する所見と考えられ、胸部X線検査の併用や超音波検査により心臓周囲をより詳しく精査することでPPDHを確定診断できた可能性が考えられた。

## 謝 辞

本症例報告は、十勝NOSAIと帯広畜産大学の共同研究「難診断患者の臨床病理検索」により行われた。

## 引用文献

- [1] 村上隆之：腹膜心膜横隔膜ヘルニア、カラーアトラス牛の先天異常、浜名克己監修、167-168、学窓社(2006)
- [2] Cmith L, Karl Lippert KM : Peritoneo-pericardial diaphragmatic hernia. *Ann Surg*, 148 : 798-804 (1958)
- [3] Cantrell JR, Haller JA, Ravitch MM : A syndrome of congenital defects involving the abdominal wall, sternum, diaphragm, pericardium, and heart. *Surg Gynecol Obstetr*, 107 : 602-614 (1958)
- [4] van Hoorn JHL, Moonen RMJ, Huysentruyt CJR, van Heurn LWE, Offermans JPM, Mulder ALM : Pentalogy of cantrell : two patients and review to determine prognostic factors for optimal approach. *Eur J Pediatr*, 167 : 29-35 (2008)
- [5] 村上隆之、浜名克己、内田和幸：子ウシに認められた先天性腹膜心膜横隔膜ヘルニアの3例。動物の循環器、35 : 52-57 (2002)
- [6] Horny FD, Cote J : Congenital diaphragmatic hernia in a calf. *Can Vet J*, 2 : 422-424 (1961)
- [7] 高須恵美、梶原綾乃、吉本薫、高橋一彰、松本高太郎、古林与志安、佐々木直樹、猪熊壽：ホルスタイン種育成牛にみられた腹膜心膜横隔膜ヘルニアの1症例。家畜診療、58 : 297-300 (2011)