



黒毛和種育成牛にみられた小脳皮質変性症の1例

その他（別言語等） のタイトル	Cerebellar Cortical Degeneration in a Japanese Black Bull
著者	田川 道人, 千葉 史織, 岡松 弘之, 小嶋 由夏, 松本 高太郎, 古林 与志安, 猪熊 壽
雑誌名	日本獣医師会雑誌
巻	66
号	8
ページ	545-548
発行年	2013
URL	http://id.nii.ac.jp/1588/00000983/

doi: info:doi/10.12935/jvma.66.545

黒毛和種育成牛にみられた小脳皮質変性症の1例

田川道人^{1, 2)} 千葉史織^{1, 2)} 岡松弘之³⁾ 小嶋由夏¹⁾
 松本高太郎¹⁾ 古林与志安¹⁾ 猪熊 壽^{1)†}

- 1) 帯広畜産大学畜産学部 (〒080-8555 帯広市稲田町西2線11)
 2) 岐阜大学大学院連合獣医学研究科 (〒501-1193 岐阜市柳戸1-1)
 3) オホーツク農業共済組合 (〒099-0879 北見市美園497-1)

(2013年4月12日受付・2013年5月24日受理)

要 約

黒毛和種牛が出生翌日より横臥，後弓反張を呈した。脳挫傷を疑い，抗生物質，ビタミンB₁製剤，消炎鎮痛剤により加療され，いったんは改善したが同様の症状が間欠的に認められた。歩様異常は継続して認められたが，一般状態は良好で8カ月齢まで飼養された。しかし，その後開脚姿勢，測定過大を伴う歩様異常，威嚇瞬き反応の低下が進行した。病理組織学的検索により小脳にプルキンエ細胞の顕著な変性と脱落及び顆粒細胞の減数を認め，小脳皮質変性症と診断された。——キーワード：牛，小脳皮質変性症，黒毛和種。

----- 日獣会誌 66, 545～548 (2013)

小脳皮質変性症とは小脳アビオトロフィーとも呼ばれ，小脳プルキンエ細胞及び顆粒細胞の変性・脱落を主徴とする神経疾患の総称である [1]。本疾患は早発性，進行性の小脳症状を特徴とし，これまで犬，猫，羊，馬などで報告されている [1-6]。牛でも散発的に発生が報告されているが [7-12]，国内では4例が記載された報告のみである [13]。今回，小脳皮質変性症により進行性の小脳症状を呈した黒毛和種育成牛の症例に遭遇したため，その概要を報告する。

症 例

症例はオホーツク管内1牧場で飼養されていた黒毛和種牛の雄で，出生翌日に起立不能を主訴に受診した。初診時（第1病日），体温38.1℃，心拍数104回/分，横臥し後弓反張を認め，眼瞼反射が消失していた。症例は母牛と同居していたことから脳挫傷を疑い，抗生物質（硫酸カナマイシン注射液250「明治」，Meiji Seikaファルマ株，東京），ビタミンB₁製剤（アニビタン100注射液，ナガセ医薬品株，兵庫），消炎鎮痛剤（フォーベツト50注射液，ナガセ医薬品株，兵庫）等を投与した。第2病日には起立し，哺乳可能となったが再度横臥し，第19病日まで間欠的に同様の症状を繰り返した。第20病日以降，症例は歩様異常は認められたものの，一般状態は良好

であったため経過観察となった。しかし，症例はその後徐々に歩様異常の悪化がみられたことから8カ月齢の時点で病性鑑定のため帯広畜産大学に搬入された。

搬入時，体温39.0℃，心拍数80回/分，呼吸数24回/分で，一般状態は良好であったが，開脚姿勢を呈し，歩行のふらつきと測定過大を伴う運動失調を認めた（図1）。脳神経検査では威嚇瞬き反応の低下を認めたが，歩行時に物にぶつかる等視力の異常を示唆する所見はみら



図1 症例は過剰な四肢の挙上，歩幅の増大等，測定過大を伴う歩様異常を呈していた（8カ月齢時）

† 連絡責任者：猪熊 壽（帯広畜産大学畜産学部臨床獣医学研究部門）

〒080-8555 帯広市稲田町西2線11 ☎・FAX 0155-49-5370 E-mail: inokuma@obihiro.ac.jp

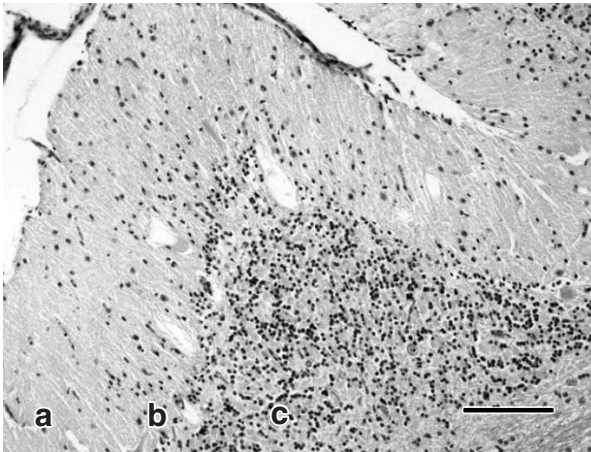


図2 小脳の病理組織学的所見
 高度のプルキンエ細胞の変性と脱落及び顆粒細胞の減数が認められる。
 a：分子層 b：プルキンエ細胞層 c：顆粒細胞層
 (HE染色 Bar = 150 μ m)

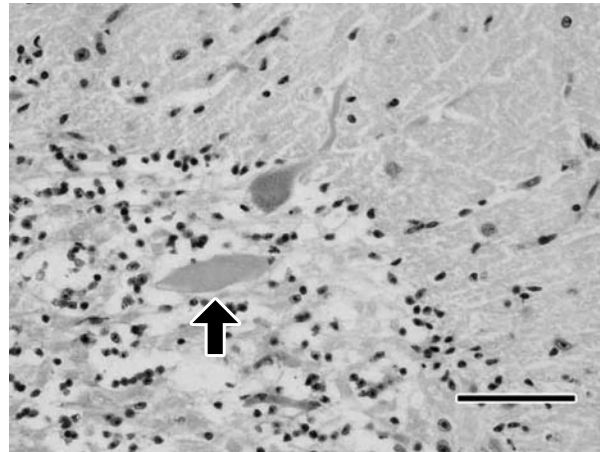


図3 小脳の病理組織学的所見
 軸索膨大が観察される (矢印)。
 (HE染色 Bar = 70 μ m)

れなかった。血液検査では軽度の赤血球数増多とMCVの低値が、また、血液生化学検査ではアルブミン、アルカリホスファターゼ (ALP)、無機リンの上昇が認められた。なお脳脊髄液は無色透明で比重1.005、細胞成分はほとんど認められなかった。

病理所見

症例は予後不良と判断し、搬入当日にキシラジン (スキルペン2%注射液, ㈱インターベツト, 茨城), チアミラールナトリウム (イソゾール, 日医工㈱, 富山) による深麻酔下での飽和塩化カリウム溶液急速静脈内投与により安楽死を行った。

同日実施された病理解剖学的検査では、小脳を含む中枢神経系に肉眼的な異常は認めず、また胸腹部諸臓器にも著変は認められなかった。しかし、組織学的検査では小脳にグリオシスを伴うプルキンエ細胞の顕著な変性・脱落、及び顆粒細胞の減数 (図2) と、軸索膨大の出現がみられた (図3)。これらの所見は小脳虫部及び小脳半球ともに観察され、病変に局在性はなく、いずれも重度であった。また、小脳核とオリーブ核では神経細胞の減数とグリオシスが観察された。なお、小脳以外の中枢神経系に組織学的な著変は認められなかった。

保存血清を用いて牛ウイルス性下痢ウイルス (bovine viral diarrhoea virus : BVDV) 遺伝子の有無をWeinstockら [14] の方法、及び抗BVDV抗体の上昇をIFA法 (BVDV IFA Substrate Slide, VMRD, U.S.A.) により調べたが、いずれも検出されなかった。

考 察

病理組織学的検索結果から本症例は小脳皮質変性症と

診断した。当初は出生翌日に横臥、後弓反張等の神経症状を発症し、母牛と同居していたことから外傷性の脳損傷が疑われた。症例は対症療法により一般状態は良化し、歩様異常は認めるものの8カ月齢まで飼養された。本疾患において臨床症状が発現するのは通常3~8カ月齢とされ、威嚇瞬き反応の低下、開脚姿勢、測定過大といった小脳症状が進行性に認められる [15]。また、有効な治療は存在しない [4]。しかし、出生直後に発症し、経験的な治療により神経症状が一時的に改善した例も報告されており [7]、本症例の経過と一致すると思われる。

同様な小脳症状を呈する疾患として、BVDVの胎子感染による小脳低形成や小脳の腫瘍または膿瘍との鑑別が必要となる [12, 16, 17]。BVDV感染による小脳低形成は、出生時から重篤な臨床症状を呈する点及び肉眼的に小脳が非常に小さい点で小脳皮質変性症とは異なり、組織学的にも小脳白質の空洞形成を特徴とする点で異なる [12]。本症例においてもBVDV遺伝子及び抗BVDV抗体はいずれも検出されていない。症例の母牛はアルボウイルス関連ワクチンの接種を受けていなかったが、母牛の飼養される地域でアカパネ、アイノ及びチュウザンウイルス等の流行はこれまで確認されておらず、関与は否定的である。また、一般に小脳腫瘍では腫瘍の浸潤、圧迫による脳幹障害と二次的な内水頭症により多様な脳神経症状を呈するとされるため [18]、症状の違いから小脳皮質変性症との鑑別は可能と思われる。小脳膿瘍では血液や脳脊髄液中に炎症性変化が認められることから鑑別可能であるが、被嚢化された膿瘍が形成された場合には必ずしも炎症性変化を示さないため注意が必要である [17]。なお血液検査及び血液生化学検査で認められ

た赤血球数, アルブミンの高値は軽度の脱水, ALPの高値は成長期の骨に由来するものと考えられた。

牛における本疾患の発生はこれまでホルスタイン種, アンガス種, ヘレフォード種, ショートホーン種, シヤロレース種, エアシャー種, アクイタニカ種及びコブウシで報告されている [1, 7-13]. 本症例は黒毛和種牛における小脳皮質変性症の初めての報告であり, 今後, 進行性の小脳症状を呈する黒毛和種若齢牛に遭遇した場合, 鑑別診断に小脳皮質変性症を加える必要が考えられた。なお, 本症例の組織所見は過去に報告された牛の小脳皮質変性症の病理組織学的所見と一致していた。

小脳皮質変性症の多くは家族性に発症が認められることから, 遺伝性疾患と考えられている [2, 3, 8, 10]. 牛においては, 中毒 [19, 20] 及び周産期低酸素症や内水頭症 [13] においても同様の病理所見が認められることが報告されている。今回, 症例の発生農場において同様の疾患を発症した牛は認められておらず, 同母牛のその後の産子においても異常は認められていないことから, 遺伝性の可能性は低いが, 詳細は不明であった。中毒に関しては, ナス科の植物によるものが報告されているが [19, 20], 症例の発症時期を考慮すると否定的である。また, 小脳以外に器質的異常を認めないことから, 産後の低酸素脳症及び内水頭症の関与も否定的であり, 本症例における小脳皮質変性の原因の確定はできなかった。

引用文献

- [1] de Lahunta A : Abiotrophy in domestic animals: A review, *Can J Vet Res*, 54, 65-76 (1990)
- [2] Olby N, Blot S, Thibaud JL, Phillips J, O'Brien DP, Burr J, Berg J, Brown T, Breen M : Cerebellar cortical degeneration in adult American Staffordshire Terriers, *J Vet Intern Med*, 18, 201-208 (2004)
- [3] Steinberg HS, Troncoso JC, Cork LC, Price DL : Clinical features of inherited cerebellar degeneration in Gordon Setters, *J Am Vet Med Assoc*, 179, 886-890 (1981)
- [4] Perille AL, Baer K, Joseph RJ, Carrillo JM, Averill DR : Postnatal cerebellar cortical degeneration in Labrador Retriever puppies, *Can Vet J*, 32, 619-621 (1991)
- [5] Barone G, Foureman P, de Lahunta A : Adult-onset cerebellar cortical abiotrophy and retinal degeneration in a domestic shorthair cat, *J Am Anim Hosp Assoc*, 38, 51-54 (2002)
- [6] Johnstone AC, Johnson CB, Malcolm KE, Jolly RD : Cerebellar cortical abiotrophy in Wiltshire sheep, *N Z Vet J*, 53, 242-245 (2005)
- [7] Kemp J, McOrist S, Jeffrey M : Cerebellar abiotrophy in Holstein Friesian calves, *Vet Rec*, 136, 198 (1995)
- [8] White ME, Whitlock RH, de Lahunta A : A cerebellar abiotrophy of calves, *Cornell Vet*, 65, 476-491 (1975)
- [9] Mitchell PJ, Reilly W, Harper PAW, McCaughan CJ : Cerebellar abiotrophy in Angus cattle, *Aust Vet J*, 70, 67-68 (1993)
- [10] Whittington RJ, Morton AG, Kennedy DJ : Cerebellar abiotrophy in crossbred cattle, *Aust Vet J*, 66, 12-15 (1989)
- [11] Oliveira TS, Lima SRD, Furtini R, Bull V, Costa EA, Paixao TA, Santos RL : Cerebellar abiotrophy in Nelore: First report in Zebu cattle (*Bos Taurus indicus*), *Braz J Vet Pathol*, 4, 235-238 (2011)
- [12] Schild AL, Riet-Correa F, Portiansky EL, Mendez MC, Graca DL : Congenital cerebellar cortical degeneration in Holstein cattle in Southern Brazil, *Vet Res Commun*, 25, 189-195 (2001)
- [13] Umemura T, Sato H, Goryo M, Itakura C : Histopathology of congenital and perinatal cerebellar anomalies in twelve calves, *Jpn J Vet Sci*, 49, 95-104 (1987)
- [14] Weinstock D, Bhudevi B, Castro AE : Single-tube single-enzyme reverse transcriptase PCR assay for detection of bovine viral diarrhoea virus in pooled bovine serum, *J Clin Microbiol*, 39, 343-346 (2001)
- [15] Radostits OM, Gay CC, Hinchcliff KW, Constable PD : Cerebellar abiotrophy, *Veterinary Medicine: a textbook of the diseases of cattle, sheep, pigs, goats and horses*, 10th ed, 1951, Saunders, U.S.A. (2007)
- [16] 田川道人, 谷 夏深, 梶原綾乃, 古林与志安, 古岡秀文, 松井高峯, 石井三都夫, 猪熊 壽 : ホルスタイン育成牛にみられた上衣芽腫の1例, *日獣会誌*, 62, 636-639 (2009)
- [17] Braun U, Blessing S, Ehrensperger F : Clinical findings in a Swiss Braunvieh heifer with a cerebellar abscess, *Vet Rec*, 155, 494-495 (2004)
- [18] Koestner A, Higgins RJ : 14 Tumors of the nervous system, *Tumors in domestic animals*, Meuten DJ, ed, 4th ed, 697-738, Iowa State Press, U.S.A. (2002)
- [19] Verdes JM, Morana A, Gutierrez F, Battes D, Fidalgo LE, Guerrero F : Cerebellar degeneration in cattle grazing *Solanum bonariense* ("Naranjillo") in Western Uruguay, *J Vet Diagn Invest*, 18, 299-303 (2006)
- [20] van der Lugt JJ, Bastianello SS, van Ederen AM, van Wilpe E : Cerebellar cortical degeneration in cattle caused by *Solanum kwebense*, *Vet J*, 185, 225-227 (2010)

Cerebellar Cortical Degeneration in a Japanese Black Bull

Michihito TAGAWA^{1, 2)}, Shiori CHIBA^{1, 2)}, Hiroyuki OKAMATSU³⁾, Yuka KOJIMA¹⁾,
Kotaro MATSUMOTO¹⁾, Yoshiyasu KOBAYASHI¹⁾ and Hisashi INOKUMA^{1)†}

1) *Obihiro University of Agriculture and Veterinary Medicine, Inada, Obihiro, 080-8555, Japan*

2) *United Graduate School of Veterinary Sciences, Gifu University, 1-1 Yanagido, Gifu, 501-1193, Japan*

3) *Okhotsk Agricultural Mutual Aid Association, 497-1 Misono, Kitami, 099-0879, Japan*

SUMMARY

A 1-day-old male Japanese Black calf displayed the sudden onset of clinical symptoms of recumbency and opisthotonus. A cerebral contusion was suspected, and vitamin B₁, antibiotics, and nonsteroidal anti-inflammatory drugs were administered. The calf apparently recovered except for ataxia. Hypermetria of the limbs, a wide stance, and a progressive decline in menace reaction was seen when the case became 8 months old. There were no macroscopic findings in the brain. From histopathologic findings the case was diagnosed as cerebellar cortical degeneration, including the marked degeneration and loss of Purkinje cells and granule cells. — Key words : cattle, cerebellar cortical degeneration, Japanese Black.

† Correspondence to : Hisashi INOKUMA (*Obihiro University of Agriculture and Veterinary Medicine*)

Inada, Obihiro, 080-8555, Japan TEL · FAX 0155-49-5370 E-mail : inokuma@obihiro.ac.jp

J. Jpn. Vet. Med. Assoc., 66, 545 ~ 548 (2013)