



ロムスチン抵抗性の犬皮膚型リンパ腫に対して放射線治療を実施した1例

その他（別言語等）のタイトル	Radiation Therapy for Lomustine-Resistant Cutaneous Lymphoma in a Dog
著者	佐藤 巖紀, 西村 麻紀, 三好 雅史, 川本 恵子, 古林 与志安, 磯村 洋, 宮原 和郎
雑誌名	日本獣医師会雑誌
巻	63
号	9
ページ	711-714
発行年	2010-09-20
URL	http://id.nii.ac.jp/1588/00000777/

ロムスチン抵抗性の犬皮膚型リンパ腫に対して 放射線治療を実施した1例

佐藤巖紀¹⁾ 西村麻紀¹⁾ 三好雅史¹⁾ 川本恵子²⁾ 古林与志安³⁾
磯村 洋⁴⁾ 宮原和郎^{1)†}

- 1) 帯広畜産大学動物医療センター (〒080-8555 帯広市稲田町西2線11)
2) 帯広畜産大学大動物特殊疾病研究センター (〒080-8555 帯広市稲田町西2線11)
3) 帯広畜産大学畜産学部 (〒080-8555 帯広市稲田町西2線11)
4) (有)Pathological Assists (〒060-0061 札幌市中央区南1条西14)

(2010年1月9日受付・2010年4月26日受理)

要 約

下唇の腫脹と下顎リンパ節の腫脹を伴った12歳のT細胞型皮膚型リンパ腫のシーズー犬に対してロムスチン(CCNU)による治療を行ったが効果は認められなかった。そこで、1回4Gyを2日おきに計5回、総線量20Gyで放射線治療を実施したところ、腫脹の軽減が認められた。その後、飼い主希望により、積極的な治療は行わなかったが、数回の放射線治療のたびに、改善が認められた。最終的に下唇と下顎リンパ節の腫瘍が増大し、第234病日に斃死した。
——キーワード：皮膚型リンパ腫，ロムスチン (CCNU)，放射線治療。

----- 日獣会誌 63, 711～714 (2010)

犬の皮膚型リンパ腫は犬の全リンパ腫のうち約5% [1] といわれ、その動態は悪性であることが多く、進行が早い症例では生存期間が3～6カ月という報告もある [2]。現在、さまざまな化学療法薬を用いた治療が行われているが、その中でも、ロムスチン (CCNU) は犬の皮膚型リンパ腫に対して投与効果が認められている [2, 3]。しかし、本症例では、CCNU投与による顕著な効果は認められず、オルソボルテージ放射線治療装置による放射線治療によってQOLは向上し、長期生存したので報告する。

症 例

シーズー、未去勢雄、12歳齢、体重5.15kg。1年前より下唇の脱色に気付き、3カ月前に近医を受診し抗生剤、塗り薬を処方されるも効果が無く、下唇の急激な腫脹と元気消失が認められたため、本学動物医療センターを受診した。初診時、一般身体検査にて口唇のび爛・出血を伴う腫脹、両側下顎リンパ節の鶏卵大腫脹が確認され (図1)、また、心内雑音が聴取された。X線検査所見では前胸部の気管の挙上が認められ、前縦隔リンパ節の腫大が推察された (図2)。第2病日の血液・生化学検査

所見では好中球数の増加 (17,700/ μ l) 以外に腫瘍細胞の白血化などの所見は認められなかった。同日に行った口唇と下顎リンパ節の生検により、両部位に同調性に富み核分裂像も散在性に見られる異型円形細胞の密集性増生が確認された。免疫組織染色では、これらの異型円形細胞がCD3陽性、CD79a陰性を呈した (図3)。以上の

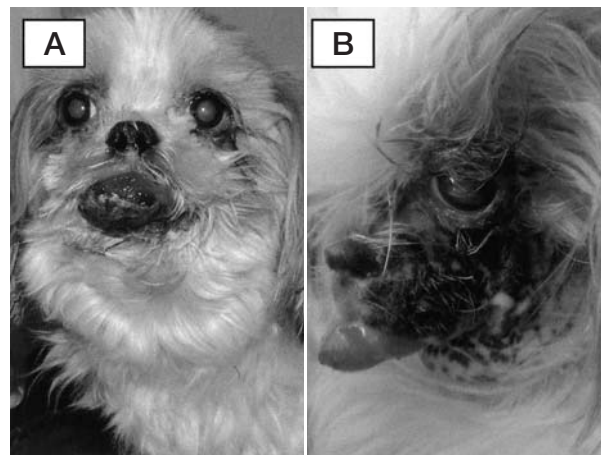


図1 症例の外貌
(A) 第1病日 (B) 第79病日 (放射線治療後3週目)

† 連絡責任者：宮原和郎 (帯広畜産大学動物医療センター)

〒080-8555 帯広市稲田町西2線11 ☎0155-49-5681 FAX 0155-49-5679 E-mail : miyahara@obihiro.ac.jp

所見から、T細胞型上皮向性皮膚型リンパ腫と診断した。また、フローサイトメトリー検査を第89病日と203病日に実施したが、ともに下顎部腫瘍のCD3、CD8の異常な発現は認められたが、血液では特に異常な発現は認められなかった。

治 療

病理検査結果から、第3病日よりCCNU 50mg/m²単

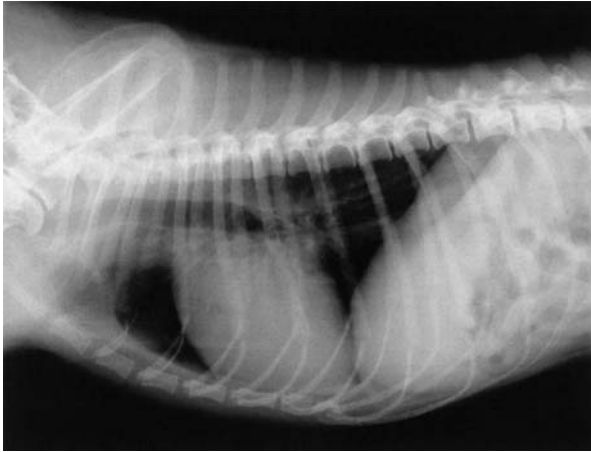

図2 初診時胸部X線写真（LR像）
気管の挙上と左心房の拡大が認められる

剤の3週間おき投与を開始した。しかし、1回目、2回目投与後に顕著な好中球減少（グレード3～4）のほか、発熱、元気消失が認められたため、その度にレノグラシム（ノイトロジン、中外製薬株、東京）を使用した。顕著な副作用から3回目はCCNUを40mg/m²に減量投与したが、同様の副作用が認められた。

CCNU投与により顕著な効果が認められなかったこと、既報のCCNU投与 [2] で効果が認められた症例では、1回投与で多くは効果が認められていることから、休薬し放射線治療を実施した。

RECISTガイドライン [4] に基づいて第2病日左右の下顎リンパ節の最長径の和を100%とした時の腫瘍のサイズの経時的変化と治療経過を図4に記した。

放 射 線 治 療

本症例では下顎、下唇の腫瘍の縮小を目的として、オルソボルテージ放射線発生装置（工業用携帯式X線装置ラジオフレックス300EGM、リガク株、東京）による放射線治療を試みた。放射線治療は1回4Gyを2日おきに5回、計20Gyを照射した。5回の照射を実施した時点で、有害症状（いびき、口唇の腫脹による食餌の摂取困難）が改善し、遠隔地からの飼い主の通院負担と、飼い主の希望により、5回の照射で、治療を終了した。照

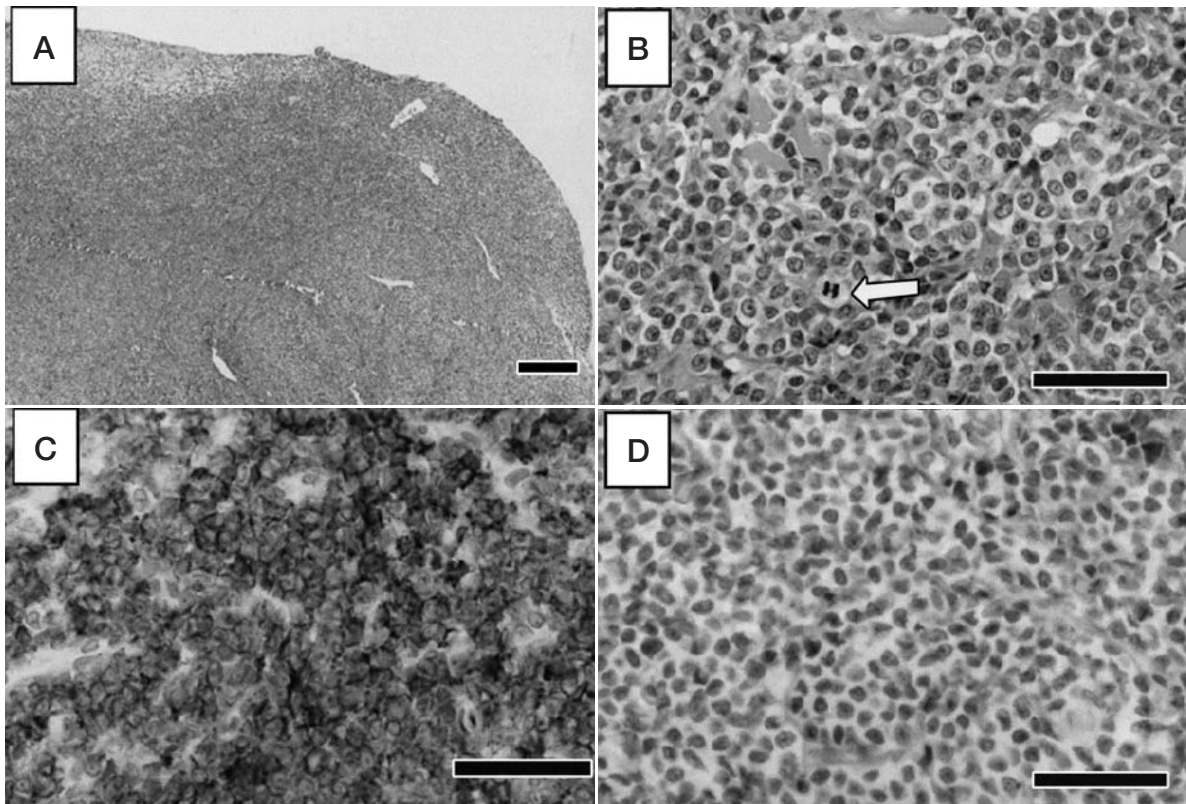


図3 下顎部腫瘍の病理組織像

A：弱拡大（HE染色 Bar = 50μm）

B：強拡大（白矢印：核分裂像）（HE染色 Bar = 200μm）

C：同部位のCD3免疫組織染色（陽性 Bar = 200μm）

D：同部位のCD79a免疫組織染色（陰性 Bar = 200μm）

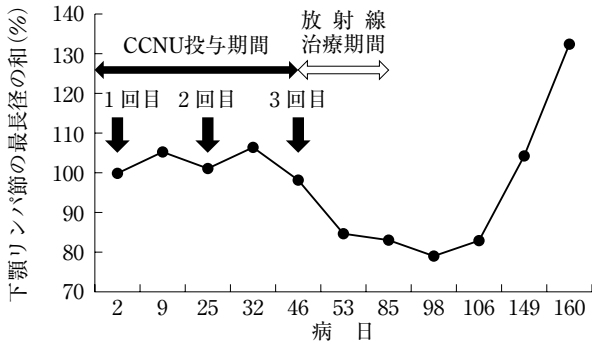


図4 腫瘍体積の変化と治療経過

RECISTガイドライン [4] に基づいて第2病日左右の下顎リンパ節の最長径の和を100%とした時の経時的変化

射方向は毎回変え、病変部に対して左右交互に照射した。副作用は照射後3日目から紅斑が認められ、その後1週で脱毛が認められた。さらに、5回目照射から3週ほどで、色素沈着が認められた(図1)。しかし、この色素沈着は徐々に消失した。

第98病日、左前肢内側の小さな紅斑に気づき、病理検査を行ったところ、転移が確認された。したがって、この部位に4Gyで1回照射を行った。その後、病変は肉眼で確認できなくなったことから、以後放射線治療は実施しなかった。

その後は、本症例の心疾患の状態と、飼い主の希望により有害症状があるときのみ頸部と口唇にそれぞれ1回4Gyずつ計4回放射線治療を実施した。治療後には毎回、臨床症状の改善が認められた。

第200病日頃から、徐々に食欲が低下し、衰弱し、第234病日斃死した。病理解剖学的検査所見では、前縦隔リンパ節が母指頭大に腫大し、第98病日に転移が認められた左前肢内側には鱗屑、紅斑が見られ、病理組織学的検査所見で皮膚型リンパ腫の再発が認められた。

考 察

犬の皮膚型リンパ腫は、人の皮膚型リンパ腫(特に菌状肉腫)と似た症状を示すことから、人の治療に準じて行われることが多い。人医療で用いられている菌状肉腫のステージ別放射線治療ガイドラインによると、初期の場合には単独で長期間進行を抑えることができるが、中期から後期では効果は部分的であり、併用療法が必要となる治療法といわれている [5]。

しかし、犬においては報告が少なく、全身電子線照射によって4例中1例で20カ月以上維持した報告 [1] と、オルソボルテージX線照射装置による照射で、放射線治療期間中に病態が悪化し、死亡した [6] 2例のみであり、どちらも詳しい検討はなされていない。

人医療では電子線による治療が行われているが、今回

は照射目的部位が皮膚や体表のリンパ節であり、腫瘍部位が局所に集合していたことからオルソボルテージX線照射装置による治療を試みた。

腫瘍の転移が確認された左前肢では放射線治療によって肉眼病変が消失したことから、初期病変に対して放射線治療は有効と考えられる。しかし、斃死後の病理組織学的検査所見で同部位に腫瘍細胞が認められたことから、肉眼病変が消失しても、微小病変が残存し再発することが示唆された。人におけるT細胞型皮膚型リンパ腫に対する放射線治療では線量と効果発現の関係は、10Gy未滿では局所再発率は42%で再発まで平均5カ月だが、10~20Gyでは32%で10カ月、20~30Gyでは21%で16カ月、30Gyを超えると局所再発率が0%と報告されている [7]。この点を考慮すると、今回、実施した線量(4Gy)では不十分であり、そのため病理組織学的検査所見で腫瘍細胞が残存していたと考えられる。

また、人の皮膚型リンパ腫で放射線治療は有効であるが、進行したステージの症例ほど再発しやすいとの報告もあり [1]、これは本症例の下顎部腫瘍において1回4Gy計20Gy照射実施3カ月後から急激に腫瘍体積が増大したことに一致している(図4)。

1例ではあるが今回のCCNU抵抗性の皮膚型リンパ腫の症例においてはある程度進行した状態でも、臨床症状の改善、腫瘍体積の縮小などの目的でオルソボルテージ放射線治療は有用であった。以上より、過去の報告 [1, 6] と合わせると、CCNUの感受性に関わらず、犬の皮膚型リンパ腫に対して放射線治療は有用である可能性が示唆された。また、日本の獣医療においても使用が可能になったメガボルテージ放射線治療装置であれば、さらに高い治療効果が期待される。

犬における皮膚型リンパ腫に対する放射線治療を含む具体的な治療成績について報告は非常に少なく、この報告が治療の一助となることを期待する。

引用文献

- [1] de Lorimier LP : Updates on the management of canine epitheliotropic cutaneous T-cell lymphoma, *Vet Clin North Am Small Anim Pract*, 36, 213-228 (2006)
- [2] Risbon RE, de Lorimier LP, Skorupski K, Burgess KE, Bergman PJ, Carreras J, Hahn K, Leblanc A, Turek M, Impellizeri J, Fred R 3rd, Wojcieszyn JW, Drobotz K, Clifford CA : Response of Canine Cutaneous Epitheliotropic Lymphoma to Lomustine (CCNU) : A Retrospective Study of 46 Cases (1999-2004), *J Vet Intern Med*, 20, 1389-1397 (2006)
- [3] Williams LE, Rassnick KM, Power HT, Lana SE, Morrison-Collister KE, Hansen K, Johnson JL : CCNU in the treatment of canine epitheliotropic lymphoma, *J Vet Intern Med*, 20, 136-143 (2006)

- [4] Therasse P, Arbuck SG, Eisenhauer EA, Wanders J, Kaplan RS, Rubinstein L, Verweij J, Van Glabbeke M, van Oosterom AT, Christian MC, Gwyther SG : New Guidelines to Evaluate the Response to Treatment in Solid Tumors, *Journal of the National Cancer Institute*, 92, 205-216 (2000)
- [5] Jones GW, Kacinski BM, Wilson LD, Willemze R, Spittle M, Hohenberg G, Handl-Zeller L, Trautinger F, Knobler R : Total skin electron radiation in the management of mycosis fungoides : Consensus of the European Organization for Research and Treatment of Cancer (EORTC) Cutaneous Lymphoma Project Group, *J Am Acad Dermatol*, 47, 364-370 (2002)
- [6] De Boer DJ, Turrel JM, Moore PF : Mycosis fungoides in a dog : Demonstration of T-cell specificity and response to radiotherapy, *J Am Anim Hosp Assoc*, 26, 566-572 (1990)
- [7] Cotter GW, Baglan RJ, Wasserman TH, Mill W : Palliative radiation treatment of cutaneous mycosis fungoides—a dose response, *Int J Radiat Oncol Biol Phys*, 9, 1477-1480 (1983)

Radiation Therapy for Lomustine-Resistant Cutaneous Lymphoma in a Dog

Genki SATO*, Maki NISHIMURA, Masahumi MIYOSHI, Keiko KAWAMOTO,
Yoshiyasu KOBAYASHI, Hiroshi ISOMURA and Kazurou MIYAHARA†

* *Animal Medical Center, Obihiro University of Agriculture and Veterinary Medicine, 2-11 Inada-cho, Obihiro, 080-8555, Japan*

SUMMARY

We administered lomustine (CCNU) to a 12-year-old Shih Tzu with T-cell type cutaneous lymphoma with swelling of the lower lip and mandibular lymph node. The treatment was ineffective and there was no reduction in the swelling in either area. Next, we carried out five radiation treatments (4Gy once every two days) with a total dose of radioactivity of 20Gy. Following the wishes of the owner, we did not perform further treatment. However, after several radiation treatments, there was a noticeable reduction in the swelling of the lower lip and the mandibular. The tumors of the lower lip and mandibular lymph node eventually increased and the dog died 234 days after the initial treatment.

—Key words : Cutaneous lymphoma, Lomustine (CCNU), Radiationtherapy.

† *Correspondence to : Kazurou MIYAHARA (Animal Medical Center, Obihiro University of Agriculture and Veterinary Medicine)*

2-11 Inada-cho, Obihiro, 080-8555, Japan

TEL 0155-49-5681 FAX 0155-49-5679 E-mail : miyahara@obihiro.ac.jp

J. Jpn. Vet. Med. Assoc., 63, 711 ~ 714 (2010)