



糸球体にアミロイド沈着を認めたがネフローゼ様症状の発現がなかった腎不全の乳牛の1症例

著者	青木 大介, 秋場 由美, 長濱 光朗, 高橋 英二, 古林 与志安, 松井 高峯, 石井 三都夫, 猪熊 壽
雑誌名	北海道獣医師会雑誌
巻	54
号	2
ページ	61-63
発行年	2010
URL	http://id.nii.ac.jp/1588/00000686/

【産業動物】 症例報告

糸球体にアミロイド沈着を認めたが ネフローゼ様症状の発現がなかった腎不全の乳牛の1症例

青木 大介¹⁾ 秋場 由美²⁾ 長濱 光朗³⁾ 高橋 英二³⁾
古林与志安²⁾ 松井 高峯²⁾ 石井三都夫¹⁾ 猪熊 壽¹⁾

1) 帯広畜産大学 臨床獣医学研究部門 (〒080-8555 帯広市稲田町西2線11)

2) 帯広畜産大学 基礎獣医学研究部門 (〒080-8555 帯広市稲田町西2線11)

3) 十勝NOSAI (〒089-1182 帯広市川西町基線59)

要 約

食欲不振と乳房炎を主訴とする9歳8ヵ月齢のホルスタイン種乳牛で、重度の高窒素血症、蛋白尿(300mg/dl)および尿潜血を認め、糸球体の障害を伴う重度の腎不全と診断した。臨床的には低蛋白血症と浮腫を認めず、また血清蛋白泳動像でもアミロイドネフローゼパターンがみられなかったため、生前にはアミロイドーシスを含むネフローゼ様症候群の可能性を考慮しなかったが、病理学的検索では腎糸球体にアミロイド沈着が認められた。

-----北獣会誌 54, 61~63 (2010)

はじめに

牛アミロイドーシスは、アミロイド線維が全身諸臓器に高度に沈着することにより引き起こされる疾患で、臨床的に持続性かつ難治性の下痢および全身の浮腫を特徴とし、高度の低蛋白血症および蛋白尿を呈し、直腸検査により多くの例で腎臓の腫大を認める^[1,2,3]。今回、高度蛋白尿と腎臓の腫大を認めたものの、低蛋白血症および浮腫といった典型的なネフローゼ症候群様症状を発現せず、病理学的検索ではじめて腎糸球体にアミロイド沈着が認められた重度腎不全の乳牛の1症例に遭遇したので、その概要を報告する。

症 例

症例は9歳8ヵ月齢のホルスタイン種乳牛で、13ヵ月前に最終分娩、6ヵ月前に最終人工授精が行われた。初診時、体温39.0℃、心拍数100回/分、食欲不振と乳房炎による重度の乳房硬結がみられ、抗生剤による治療が行われた。第4病日に肺音粗励、第5病日には排糞廃絶がみられたため、抗生剤に加えてメトロプロラミドが投与されたが、食欲不振は改善されなかった。第9病日に直腸検査にて右腎臓の腫大を触知、また血液生化学検査において血清蛋白濃度は6.9g/dlであったものの、重度の

高窒素血症(BUN147mg/dl)を認めたため、重篤な腎疾患を疑い、第11病日に帯広畜産大学に搬入された。搬入時の身体検査では、体温38.3℃、心拍数72回/分、呼吸数22回/分、可視粘膜蒼白、削瘦、脱水、乳房の硬結が認められた。また直腸検査では腫大した右腎臓が触知され、悪臭のある黒色軟便も認められた。尿検査では蛋白尿(300mg/dl)および潜血(++++)が検出され、尿比重は1.020であったが尿沈渣はみられなかった。血液検査ではヘモグロビンとPCVの低下、分葉核好中球割合の増加が、また血液生化学検査ではBUNとクレアチニンの著しい高値、CPKの高値、NaとClの低値が認められた(表1)。血清蛋白濃度は7.1g/dlであり、血清蛋白分画電気泳動像においてはアルブミンの低下、α、β、γグロブリンの上昇、A/G比の低下が認められた(図1)。その後輸液を行いながら経過を観察したが、状態の改善は認められず、貧血と削瘦が進行した。第18病日には、BUN(310mg/dl)とクレアチニン(22.4mg/dl)はいっそう増加し、蛋白尿(300mg/dl)も継続して認められた。この時点で血清総蛋白量は8.2mg/dlであり、第9病日以降、一貫して低蛋白血症は認められなかった。

病理解剖検査および病原学的検査所見

第19病日に実施された病理解剖の結果、乳房における

表1 血液および血液生化学所見 (第11病日)

RBC	5.01×10 ⁶ /μℓ	BUN	219mg/dℓ
Hb	8.2g/dℓ	Creat	15.4mg/dℓ
PCV	23.5%	AST	61U/ℓ
MCV	46.9fl	LDH	1064U/ℓ
MCH	16.4pg	CK	1193U/ℓ
MCHC	34.9g/dℓ	NEFA	260μEq/ℓ
Platelet	55.2×10 ³ /μℓ	T.Chol	101mg/dℓ
		Ca	7.2mg/dℓ
		P	4.2mg/dℓ
		Na	134mEq/ℓ
		K	4.6mEq/ℓ
		Cl	76mEq/ℓ
WBC	7700/μℓ	TP	7.1g/dℓ
Sta	2%	Alb	1.8g/dℓ (25.1%)
Se g	68%	α-glob	1.5g/dℓ (21.3%)
Lym	27%	β-glob	1.0g/dℓ (14.3%)
Mon	3%	γ-glob	2.8g/dℓ (39.3%)
Eos	0%	A/G	0.34

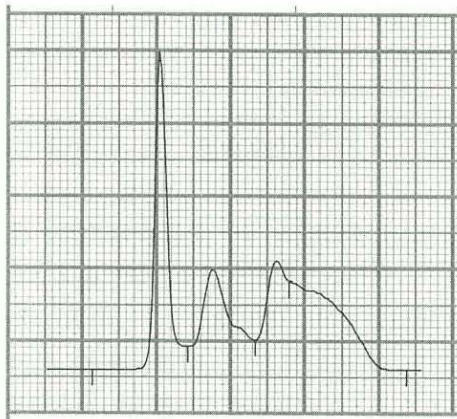


図1 血清蛋白電気泳動像 (第18病日)

多数の被囊化膿瘍および消化管の出血性変化を認め、それぞれ慢性化膿性乳房炎および出血性腸炎と診断された。また腎臓では褪色と腫大がみられた (図2)。さらに病理組織学的検索の結果、腎臓の糸球体および血管壁、消化管粘膜下など全身諸臓器にアミロイド沈着が確認された (図3)。

考 察

本症例は、生前にBUNとクレアチニンの著しい高値、高度蛋白尿と尿潜血の検出、小球性貧血、電解質の異常、黒色便などの所見から、糸球体の障害を伴う重度の腎不全を発症しているものと考えられた。腎不全の原因は特定できなかったが、検査所見における炎症像および乳房炎の存在から、生前には糸球体腎炎、腎盂腎炎、梗塞などを疑った。なお、尿中への重度の蛋白質漏出はみられたものの、低蛋白血症と冷性浮腫を認めず、また血清蛋

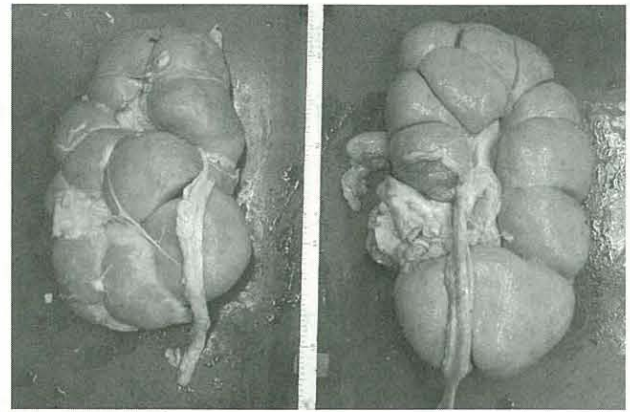


図2 褪色し表面全体が粗造な左右の腎臓

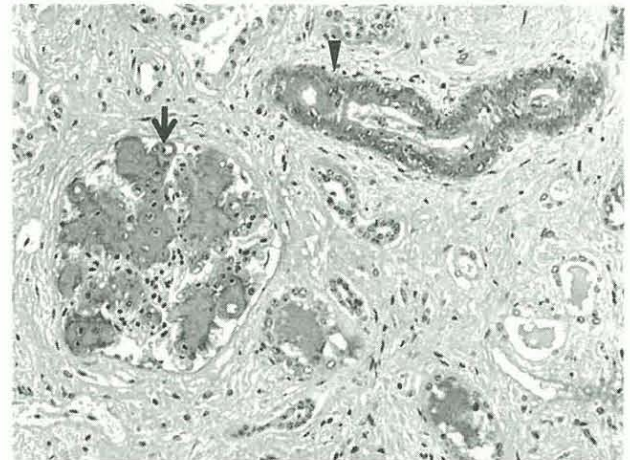


図3 腎臓の免疫組織化学染色。糸球体 (矢印) および血管壁 (矢頭) に沈着したAAアミロイド蛋白質が選択的に染色されている。

白泳動像でもアミロイドネフローゼパターンがみられなかったため、アミロイドーシスを含むネフローゼ様症候群の可能性を考慮することなく、病理組織学的検索で認められたアミロイド沈着を生前に予想することが困難であった。低蛋白血症と浮腫を発現しなかった理由としては、それらの症状を発現するだけの尿蛋白漏出が診察時にはまだ生じておらず、アミロイドネフローゼに発展する経過進行中であった可能性が考えられる。さらに、電子顕微鏡による詳細な観察は実施していないが、低ガンマグロブリン血症がみられなかったことから、腎糸球体基底膜の3層構造の変化が軽微であり、尿への蛋白脱出が阻止されていた可能性も考えられた。

藤永は、と畜場に搬入された6歳以上の牛についてアミロイド沈着の有無を調査したところ、ホルスタイン種で1,800頭中22頭 (1.2%) にアミロイド沈着を認め、臓器別沈着率は腎臓で100%、肝臓および腸管で50%以上であったと報告している [4]。またTojoらは、と畜場に搬入された4歳以上の牛について同様の調査をしたとこ

ろ、302頭中15頭 (5.0%) の腎臓にアミロイド沈着がみられたと報告している^[5]。これらの牛のほとんどは健康畜として搬入されており、腎臓にアミロイドが沈着していても、必ずしも明らかな臨床的な異常を発現するわけではない。

高度蛋白尿を呈する疾患のなかでも、牛アミロイドーシスは予後不良であるが^[6]、分娩後早期の乳牛にみられる、アミロイド沈着を全く伴わないネフローゼ症候群様疾患は一過性であり治療可能である^[7]。つまり牛アミロイドーシスは、できるだけ早期に鑑別診断・摘発淘汰することが重要と考えられる。今後、高度蛋白尿、腎腫大が確認された場合には、低蛋白血症や浮腫などのネフローゼ様症状の発現がなくとも、臨床症状の経過進行中である可能性も考慮し、腎臓のバイオプシーにより、アミロイド物質の沈着の有無を確認することにより確定診断を行うことが望ましいと思われた。

謝 辞

本症例報告は十勝 NOSAI と帯広畜産大学の共同研究「難診断患畜の臨床病理検索」により行われた。また、本症例報告の一部は帯広畜産大学教育研究改革・改善プロジェクト経費により実施された。なお、本稿のご高閲を賜りました一条 茂 帯広畜産大学名誉教授に深謝します。

引用文献

- 1) 一条 茂、飯島良朗、三好憲一、山崎大輔、曾部敏夫：牛のアミロイドーシスの臨床病理学的所見、日獣会誌、31、707-712 (1978)
- 2) DiBartola SP, Benson MD: The pathogenesis of reactive systemic amyloidosis, J Vet Intern Med, 3: 31-41 (1989)
- 3) Konishi T, Ichijo S, Ogawa S: Clinical and clinicopathological observations of generalized amyloidosis in cattle. J Vet Med Sci, 37: 227-238 (1975)
- 4) 藤永良博：高齢の雌ウシにおけるアミロイドーシスの頻度とその病理組織学的所見. 山口医学, 39: 293-303 (1990)
- 5) Tojo K, Tokuda T, Hoshii Y, Fu X, Higuchi K, Matsui T, Kanetani F, Ikeda S: Unexpectedly high incidence of visceral AA-amyloidosis in slaughtered cattle in Japan. Amyloid, 12, 103-108 (2005)
- 6) 安田 準：アミロイドーシス、主要症状を基礎にした牛の臨床 (新版)、前出吉光・小岩政照編、319-321、デーリイマン社、札幌 (2002)、234-235. 講談社、東京 (1988)
- 7) 高橋英二、丸尾芳彦、篠原孝行、布施勝利、立花雅豊、山口 寿、清水泰久、平本典子、古岡秀文：分娩後のホルスタイン種乳牛8例にみられたネフローゼ症候群様疾患、日獣会誌、54、821-826 (2001)