



## 腫瘍の犬3症例に対するハタケシメジ抽出物の使用 経験：リンパ球数の変化について

その他（別言語等） のタイトル	Administration of Capsulated Hatakeshimeji Extract (Lyophyllum decastes Sing.) in Three Canine Tumor Cases : the Changes in the Number of Lymphocytes
著者	山田 一孝, 喜澤 香織, 丹羽 理恵, 櫻井 達也, 岸本 海織, 清水 純一郎, 室谷 直義, 池水 智博, 小嶋 靖
雑誌名	動物臨床医学
巻	16
号	4
ページ	129-132
発行年	2007
URL	<a href="http://id.nii.ac.jp/1588/00000458/">http://id.nii.ac.jp/1588/00000458/</a>

doi: info:doi/10.11252/dobutsurinshoigaku.16.129

## 腫瘍の犬3症例に対するハタケシメジ抽出物の使用経験 —リンパ球数の変化について—

山田一孝<sup>1)</sup> 喜澤香織<sup>1)</sup> 丹羽理恵<sup>1)</sup> 櫻井達也<sup>2)</sup> 岸本海織<sup>1)</sup>  
清水純一郎<sup>1)</sup> 室谷直義<sup>3)</sup> 池水智博<sup>4)</sup> 小嶋 靖<sup>5)</sup>

- 1) 帯広畜産大学臨床獣医学講座（北海道帯広市稲田町西2線11番地 〒080-8555）
- 2) 帯広畜産大学原虫病研究センター（北海道帯広市稲田町西2線11番地 〒080-8555）
- 3) むろや動物病院（北海道河東郡音更町木野大通東3丁目 〒080-0111）
- 4) 北条動物病院（兵庫県加西市北条町古坂7丁目62 〒675-2303）
- 5) 王子木材緑化株式会社（東京都江東区新木場1丁目1番1号 〒136-0082）

### Administration of Capsulated Hatakeshimeji Extract (*Lyophyllum decastes* Sing.) in Three Canine Tumor Cases: the Changes in the Number of Lymphocytes

Kazutaka YAMADA<sup>1)</sup>, Kaori KIZAWA<sup>1)</sup>, Rie NIWA<sup>1)</sup>, Tatsuya SAKURAI<sup>2)</sup>, Miori KISHIMOTO<sup>1)</sup>  
Junichiro SHIMIZU<sup>1)</sup>, Naoyoshi MUROYA<sup>3)</sup>, Tomohiro IKEMIZU<sup>4)</sup>, Yasushi KOJIMA<sup>5)</sup>

<sup>1)</sup> *Clinical Veterinary Science, Obihiro University of Agriculture and Veterinary Medicine, Nishi 2-Sen 11, Inada-cho, Obihiro, Hokkaido 080-8555, Japan*

<sup>2)</sup> *National Research Center for Protozoan Diseases, Obihiro University of Agriculture and Veterinary Medicine, Nishi 2-Sen 11, Inada-cho, Obihiro, Hokkaido 080-8555, Japan*

<sup>3)</sup> *Muroya Animal Hospital, 3-1 Kino Odori Higashi, Otofuke-cho, Kato-gun, Hokkaido 080-0111, Japan*

<sup>4)</sup> *Hojo Animal Hospital, 7-62 Furusaka, Hojo-cho, Kasai-shi, Hyogo 675-2030, Japan*

<sup>5)</sup> *Oji Forest and Products Co., Ltd., 1-1-1 Shinkiba, Koto-ku Tokyo 136-0082, Japan*

(Received 6 July 2007 / Accepted 12 September 2007)

**SUMMARY :** The clinical courses of three canine tumor cases were observed after administration of capsulated Hatakeshimeji extract (*Lyophyllum decastes* Sing.). The liver tumor case died one month after administration of the extract, the rectal carcinoma case in nine months. but the brain tumor case is alive for 23 months. However it is unclear what directly effect the administration Hatakeshimeji has on a tumor, the number of lymphocytes increased after the administration of Hatakeshimeji in all three cases. Therefore, it suggests that Hatakeshimeji plays a role in increasing the number of lymphocytes in canine tumor cases.

**KEY WORDS :** dog, Hatakeshimeji (*Lyophyllum decastes* Sing.), lymphocyte

(*J Anim Clin Med*, 16 (4) 129-132, 2007)

要約：腫瘍の犬3症例にハタケシメジ抽出物を投与し経過を観察した。肝腫瘍症例は投与開始から1カ月後に、直腸癌症例は9カ月後に死亡したが、脳腫瘍症例は23カ月経過した現在も生存している。ハタケシメジ抽出物の腫瘍に対する直

接的な効果は不明であったが、3症例とも投与後に末梢血液中のリンパ球数が増加した。このことから、ハタケシメジ抽出物には犬の腫瘍症例の末梢リンパ球数を増加させる働きがある可能性が示唆された。

キーワード：犬、ハタケシメジ抽出物、リンパ球

(動物臨床医学 16 (4) 129-132, 2007)

## はじめに

高度獣医療の提供が可能になるとともに犬猫の高齢化が進み、腫瘍性疾患数が増加している。小動物臨床においてもヒト医学領域と同じく腫瘍の治療は、外科手術・化学療法・放射線照射が三本柱である。近年、これらの方法に加え、ヒト医学領域で注目されているのが、免疫機構を調整することで腫瘍の増殖をコントロールする免疫療法である。免疫療法には、養子免疫療法をはじめとする積極的治療と $\beta$ グルカンなどを投与する緩和的治療がある。ヒト医学領域で、養子免疫療法は既に臨床応用されているが[1]、採血した患者の白血球を刺激培養する必要があるため、操作の煩雑さおよび経済性の点から、小動物臨床ではまだ本格的な実用化には至っていない。一方、 $\beta$ グルカンの経口投与は手軽で、しかも養子免疫療法に比べ安価であることから獣医療には受け入れられやすいと考えられる。

キノコ類には、免疫調節機能を有すると考えられている $\beta$ グルカンが含まれており、アガリクスをはじめ、メシマコブ、サルノコシカケ、カバノアナタケなどを含む機能性食品が製造販売されている。ヒトの癌患者の多くがこれらのキノコ類を含んだ機能性食品を利用しているといわれている。今回われわれが着目したハタケシメジは、食用に人工栽培されているシメジ属のキノコである。これまでの基礎研究から、ハタケシメジは種々の $\beta$ グルカンバランスよく含有し、抗腫瘍活性を有するトレハロースも豊富に含有することがわかっている[2]。ヒトではハタケシメジによる抗腫瘍効果が[3]、実験動物(マウス)についても腫瘍の増殖抑制効果が確認されている[4]。このことから、ハタケシメジは小動物臨床においても腫瘍に対する免疫治療の一助としての可能性が期待される。これまで、獣医臨床での腫瘍症例に対するハタケシメジの効果についてはわずかに報告があるのみである[5]。今回、ハタケシメジ投与前後の経時的な血液検査(血液塗抹、RT-PCR)を実施することができた犬の腫瘍の3症例について新たな知見を得たので報告する。

## 材料および方法

### ハタケシメジ抽出物

ハタケシメジ抽出物(ハタケシメジ王子1号、王子木材緑化株式会社、東京)は、ハタケシメジから熱水抽出され、噴霧乾燥した粉末で、1カプセル中に粉末を160mg含有している。

### 検査項目

経過観察のため毎月の定期検診時に採血し、血液塗抹標本により白血球分類を行った。また、ハタケシメジ抽出物の免疫学的変化におよぼす影響を調べる目的で、半定量RT-PCR法により末梢血液中のIL-18およびtransforming growth factor- $\beta$  (TGF- $\beta$ )の発現比を測定した[6]。

### 肝腫瘍症例

13歳雌のシベリアン・ハスキー(初診時体重22.5kg)で、来院時一般状態は良好であった。しかし、健康診断のために行った血液検査(ALT 127 U/l, ALP 2628 U/l, TCho 315 mg/dl)で胆道系疾患が疑われ、造影CT検査により、肝腫瘍と診断された。飼い主が積極的治療を希望しなかったため、病理組織診断は実施しなかった。飼い主の同意のもと、ハタケシメジ抽出物の経口投与(5カプセル/日)を開始した。

### 直腸癌症例

11歳雌のシェットランド・シープドッグ(初診時体重9.6kg)で、血便の主訴で来院した。一般状態は良好で、エックス線検査および血液検査においても異常は認められなかった。直腸検査により、直腸内の腫瘍を確認し、目視下で直腸内の腫瘍を切除した。腫瘍の病理組織診断は直腸癌であった。飼い主と十分に話し合った結果、ハタケシメジ抽出物の経口投与(2カプセル/日)を開始した。腫瘍切除以降、胸腔内および腹腔内に単純エックス線像で転移を疑う異常所見は認められなかった。

### 脳腫瘍症例

12歳雌のゴールデン・レトリバー(初診時体重31.5kg)が、突然の痙攣発作を発症した。来院時の一般状態は良好で、胸部エックス線検査、心電図検査および血液検査による異常は認められなかった。造影CT検査により脳腫瘍と診断されたが、腫瘍は頭蓋内の腹側に位置していたため摘出は困難と考えられた。予後と治療の方針について飼い主と十分に相談した結果、外科手術は行わず、フェノバルビタール(5.0mg/kgから増量)で発作をコントロールするとともに、ハタケシメジ抽出物の経口投与(6カプセル/日)を開始した。

成 績

肝腫瘍症例は投与開始後も臨床症状は良好のまま変化はなかったが、投与開始から1カ月後に交通事故により死亡した。また、直腸癌症例においても臨床症状は良好で腫瘍の再発も認められなかったが、9カ月後心因性の肺水腫に陥り突然死した。脳腫瘍症例は間欠的に発作を繰り返すものの、抗癌薬によってコントロールできる

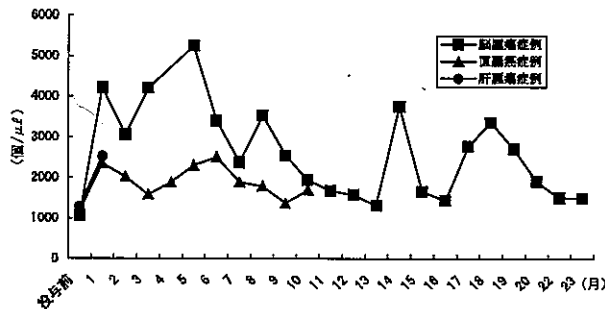


Fig.1 ハタケシメジ抽出物投与前後の末梢血液中リンパ球数の変化

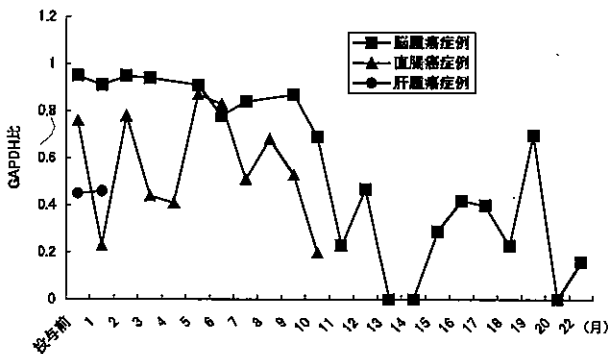


Fig.2 ハタケシメジ抽出物投与前後の末梢血液中IL-18発現比の変化

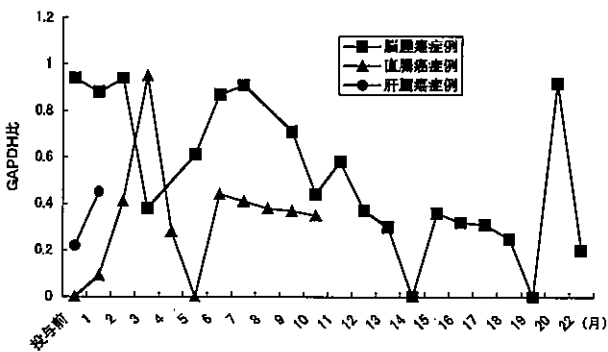


Fig.3 ハタケシメジ抽出物投与前後の末梢血液中TGF-β発現比の変化

範囲であり、23カ月経過した現在も生存している。

3症例のリンパ球数の変化をFig.1に、末梢血液中のIL-18の発現比の変化をFig.2に、末梢血液中のTGF-βの発現比の変化をFig.3にそれぞれ示す。3症例とも、ハタケシメジ抽出物投与前の末梢血液中のリンパ球数は正常範囲内で低値を示したが(肝腫瘍症例1,292/μL, 直腸癌症例1,168/μL, 脳腫瘍症例1,070/μL), ハタケシメジ抽出物投与後に増加し、観察期間中正常範囲内を推移した。IL-18およびTGF-βの発現比は増減を繰り返した。

なお、3症例全てにおいて、観察期間中ハタケシメジ抽出物に起因すると考えられる副反応は認められなかった。

考 察

今回経験した3症例では、腫瘍に対するハタケシメジ抽出物の直接的な効果については不明である。しかしながら、脳腫瘍症例においては投与開始23カ月経過した現在も生存している。本症例の腫瘍は、造影CTによって髄膜に接していたこと、デュラル・テイル・サインを認めたことから、髄膜腫が鑑別診断リストのトップに挙げられた[7]。この症例は、病理組織診断を実施していないため推測の域を出ないが、仮に成長の遅い髄膜腫であったとしても、積極的治療を行わなかったにもかかわらず神経症状発現後23カ月生存していることは、過去の報告[8-11]と比較して長期間生存していると考えられた。このことが、個体差であったのか、ハタケシメジ抽出物の効果であったのかを立証することはできない。しかし、末梢血液中のリンパ球数が投与後に増加し、投与前の値を下回らなかったことは事実である。ヒトにおいても慢性閉塞性肺疾患の患者2例で、ハタケシメジ抽出物投与後にリンパ球比率が増加した報告[12]があり、今回の症例での結果を支持するものであった。なお、免疫学的変化を裏付ける目的で測定したIL-18とTGF-βの発現比は増減を繰り返したが、これらの変化が意味するところは不明であった。

以上、犬の腫瘍の3症例いずれにおいても、ハタケシメジ抽出物の投与後に末梢血液中のリンパ球数が増加したことから、ハタケシメジ抽出物には犬の腫瘍症例のリンパ球数を増加させる働きがある可能性が示唆された。なお、ハタケシメジ抽出物がリンパ球数を上昇させたメカニズムについてはわかっていない。今後、リンパ球の分類を検討項目に加えるなどの、さらなる研究が必要である。

本稿に示した3症例は、ハタケシメジ抽出物に起因すると考えられる副反応も観察されず、いずれも飼い主の満足度は高かった。高度獣医療の提供が可能となるとともに、腫瘍に対しては外科手術、放射線照射あるいは化学療法の適応が検討される機会が多い。しかし、積極的治療によっても改善が期待されない症例や飼い主が積極的治療を希望しない高齢の動物に対して、ハタケシメジ

抽出物による低侵襲免疫療法は、穏やかに余命を延長させる一つの方法であると考えられる。

ヒトに限らず獣医領域においてもアガリクスをはじめ機能性食品の利用が盛んであるが、これら機能性食品の評価はQOLの向上といった主観的な評価が多かった。今回、リンパ球数の変動について観察できたことは、βグルカンをはじめとする機能性食品の評価に意義のあることと考える。

### 引用文献

- 1) Takayama T., Sekine T., Makuuchi M., Yamasaki S., Kosuge T., Yamamoto J. et al: Adoptive immunotherapy to lower postsurgical recurrence rate of hepatocellular carcinoma: a randomized trial. *Lancet*, 356, 802-807 (2000).
- 2) Ukawa Y., Ito H., Hisamitsu M.: Antitumor effect of trehalose on sarcoma 180 in ICR mice. *J Appl Glycosci*, 52, 367-368 (2005)
- 3) 加藤士郎, 松田俊哉, 中島貴秀, 金子昇: 漢方補剤とハタケシメジの併用療法が有効であった進行肺癌の2症例. *Biotherapy*, 19, 417-421 (2005)
- 4) Ukawa Y., Ito H., Hisamitsu M.: Anti tumor effects of (1-3)-β-D-glucan and (1-6)-β-D-glucan purified from newly cultivated mushroom, Hatakeshimeji (*Lyophyllum decastes* Sing.). *J Biosci Bioeng*, 90, 98-104 (2000)
- 5) 新山雅美, 岩田吾郎, 神崎良子, 小澤修二, 首藤文榮, 瀬戸亮一ら. ハタケシメジ (*Lyophyllum decastes* Sing.) 熱水抽出物カプセル内服の犬および猫における臨床効果-ウイルス性疾患および高齢時の活力回復と皮膚脂漏症の改善-. *小動物臨床*, 21, 457-462 (2002)
- 6) Chamizo C., Rubio J.M., Moreno J., Alvar J.: Semi-quantitative analysis of multiple cytokines in canine peripheral blood mononuclear cells by a single tube RT-PCR. *Vet Immunol Immunopathol*, 83, 191-202 (2001)
- 7) Graham J.P., Newell S.M., Voges A.K., Roberts G.D., Harrison, J.M.: The dual tail sign in the diagnosis of meningiomas. *Vet Radiol Ultrasound*, 399, 297-302 (1998)
- 8) 中市統三, 宇根智, 田村慎司, 坂本和仁, 内田和幸, 森本将弘ら. 犬の髄膜腫 16 症例の治療成績. *日獣会誌*, 60, 139-146 (2007)
- 9) Gordon L.E., Thacher C., Matthiesen D.T.: Results of craniotomy for the treatment of cerebral meningioma in 42 cats. *Vet Surg*, 23, 94-100 (1994)
- 10) Heidner G.L., Kornegay J.N., Page R.L., Dodge R.K., Thrall D.E.: Analysis of survival in a retrospective study of 86 dogs with brain tumors. *J Vet Intern Med*, 5, 219-226 (1991)
- 11) Niebauer G.W., Dayrell-Hatt B.L., Speciale J.: Evaluation of craniotomy in dogs and cats. *J Am Vet Med Assoc*, 198, 89-95, (1991)
- 12) 加藤士郎, 山内浩, 手塚隆夫, 金子達, 戸村光弘: COPDにおける漢方補剤による免疫賦活効果. 第57回日本東洋医学会学術総会講演要旨集. 471 (2006)