



Computed Radiographyを用いた牛のカセットレス撮影における基礎的画質評価

著者	新坊 弦也, 猪狩 皓介, 三好 雅史, 田川 道人, 宮原 和郎
雑誌名	日本獣医師会雑誌
巻	71
号	1
ページ	31-35
発行年	2018
URL	http://id.nii.ac.jp/1588/00004548/

doi: info:doi/10.12935/jvma.71.31

Computed Radiography を用いた牛のカセッテレス 撮影における基礎的画質評価

新坊弦也 猪狩皓介 三好雅史 田川道人 宮原和郎[†]

帯広畜産大学動物医療センター (〒080-8555 帯広市稲田町西2線11)

(2017年8月24日受付・2017年10月12日受理)

要 約

Computed Radiography (CR) を用いたカセッテレス撮影における画質低下の有無を評価することを目的に、粒状性、コントラスト、鮮鋭度の観点から基礎的な画質評価を行った。被写体としてアクリルファントムを撮影した画像ではカセッテレス撮影は通常撮影に比較して粒状性が悪化した。成牛後肢遠位端を撮影した画像では差は認められなかった。コントラスト、鮮鋭度はカセッテレス撮影と通常撮影に差は認められなかった。カセッテレス撮影はアクリルファントムを用いた場合は粒状性がやや悪化するものの、臨床画像において明らかな画質の低下を来すことはなく、牛の臨床において十分適応可能な撮影法であることが示唆された。

——キーワード：カセッテレス，牛，Computed Radiography (CR) 画質。

-----日獣会誌 71, 31～35 (2018)

牛のX線撮影検査では、往診先で立位枠場保定し、ポータブルX線発生装置を用いて撮影することが多い [1]。このため、撮影距離を厳密に一定に保つことは困難である。また、四肢の撮影では患肢の著しい腫脹等により、適切な撮影条件が得られない場合もある。このような条件下で従来のフィルムスクリーン法を用いた場合、撮影条件失宜による撮り直しが頻発する。一方、デジタルX線撮影では読み取り後に階調変更などの画像処理を行うことが可能であり、撮影条件失宜がほとんど生じない。このため、近年では牛の臨床においてもCRが普及しつつあり、ポータブル撮影における撮影距離のばらつきの影響を受けにくいことや、子牛における肺炎の診断など、その有用性に関する検討が行われている [2, 3]。

蹄病の診断など、牛のX線検査では肢端部の撮影がしばしば行われるが [4]、肢端部の側面像では内外側の蹄の陰影が重複するため、詳細な読影は困難である。この問題を解決するため、イメージングプレート (IP) をビニールバッグで包装し指間に挿入することにより、肢端部の側面像においても内外側の蹄、指骨を個別に撮影できることが報告されている [5]。これはカセッテレス

撮影と呼ばれ、記録系の厚みを大幅に低減することにより、通常の撮影法では撮影困難な狭小部位に適應でき、牛の臨床現場での応用が期待される。

このようなカセッテレスを使用しない撮影法は以前から口腔内撮影用フィルムとして利用されてきた [6]。歯科領域においては口腔内撮影用IPも開発され、その画質評価についても報告されているが [7, 8]、牛の臨床における応用については画質に関する検討はされていない。

本研究では、カセッテレス撮影像の画質について、二乗平均平方根 (root mean square : RMS) 粒状度、コントラストノイズ比 (contrast-to-noise ratio : CNR)、コントラスト伝達関数 (contrast transfer function : CTF) を指標として粒状性、コントラスト、鮮鋭度の観点から基礎的画質評価を行い、カセッテレスを用いた通常撮影像と比較した。

材料及び方法

CRシステムとして画像読取装置 (FCRXG-1V, 富士フィルムメディカル(株), 東京), IP (富士イメージングプレート ST-IV, 富士フィルムメディカル(株), 東京), IPカセッテ (富士IPカセッテCC, 富士フィルムメディ

[†] 連絡責任者：宮原和郎 (帯広畜産大学動物医療センター)

〒080-8555 帯広市稲田町西2線11 ☎0155-49-5681 FAX 0155-49-5679
E-mail : miyahara@obihiro.ac.jp

カル(株, 東京)を用いた。撮影にはポータブルX線撮影装置 (PORTA380HF, (株)ジョブ, 神奈川)を用いた。カセットレス撮影においては, IPカセット (14mm厚, 1,100g) からIPを取り出し, IPの大きさに合わせて牛のサイレージ作製用ラッピングフィルム (Fit Bale, Amyung international, Korea)を用いた黒ビニールカバーに四切サイズのIP (2mm厚, 154g)を挿入したものをを用いた [5]。IPカセットからのIPの取り出し並びに撮影後のIPカセットへの再収容は暗室内にて行った。

物理的画質評価の指標として, RMS粒状度, CNR, CTFを用い, これらについてCRカセットレス撮影像とIPカセットを用いた通常のCR撮影像の画質を比較した。ファントムとして, 1cm厚の亚克力板 (メステックス, 住友化学(株), 東京)を重ね, 前面から11cm, 後面から3cmの位置に矩形波チャート (極光Type1:化成オプトニクス(株), 東京)を挟んだものを作製した。

実験1 (亚克力ファントム並びに成牛後肢端部を用いた画像のRMS粒状度, CNRの評価):ファントム並びにホルスタイン種乳用牛の後肢端部の画像をカセットレス撮影, 通常撮影により得た。管電圧は70kVに固定し, 1, 5, 10mAsで撮影した。画像解析には汎用画像解析ソフト (ImageJ, National Institute of Health, U.S.A.)を用い, ファントム画像ではチャート外の領域に, 成牛後肢端部の画像では基節骨中央部に50×50pixelの関心領域 (region of interest: ROI)を設定し, バックグラウンドをX線が直接IPに照射された部位に設定した。これらのROIから得られた平均デジタル値, 標準偏差からRMS粒状度, CNRを以下の数式により算出した [9, 10]。

$$\text{RMS 粒状度} = \sqrt{\frac{\sigma_{BG}^2 + \sigma_s^2}{2}}$$

$$\text{CNR} = \frac{m_{BG} - m_s}{\sqrt{\frac{\sigma_{BG}^2 + \sigma_s^2}{2}}}$$

ここで, σ_{BG} , σ_s はそれぞれバックグラウンド, 信号の標準偏差, m_{BG} , m_s はそれぞれバックグラウンド, 信号の平均デジタル値を表し, $m_{BG} - m_s$ は画像のコントラストを示す。RMSの値が大きいほど粒状性が悪い, つまりざらつきの強い画像であることを意味し, CNRの値が高いほど粒状性に対するコントラストが良好であり, 撮影対象の視認性が向上する [11]。各条件について5回ずつ撮影した画像からRMS粒状度, CNRを算出し, 撮影法と線量の2要因によって分類されるデータを繰り返しのある二元配置分散分析を行った後, Bonferroni/Dun法によりそれぞれの水準間の有意差につ

いて危険率5%で検定を行った。

実験2 (亚克力ファントムを用いた画像のCTFの評価):ファントムの画像をカセットレス撮影, 通常撮影により得た。撮影条件は70kV, 5mAsとした。画像解析には, 実験1同様のソフトを用いた。チャート画像上にすべての空間周波数領域を含むようにROIを設定してデジタル値を取得し, 同じROIをチャート外の領域に設定して得たデジタル値をバックグラウンドとした。チャートのデジタル値からバックグラウンドのデジタル値を差し引きして得られた値から, 以下の数式によりCTFを算出した [10]。

$$\text{CTF} = \frac{C'(u)}{C'(0)}$$

$C'(u)$ は注目する空間周波数における出力コントラストを, $C'(0)$ は基準となる空間周波数 (0.05LP/mm)における出力コントラストを表す。CTF値が高いほど鮮鋭度が優れていることを意味する。各条件について5回撮影した画像からCTF値を算出し, 各空間周波数におけるCTF値について統計的有意差をMann-Whitney法により危険率5%で検定した。

実験1, 2ともに焦点—フィルム間距離は75cmとし, グリッドは使用しなかった。また, 撮影から読み取りまでの時間は60秒以内とした [2]。

成 績

実験1 (亚克力ファントム並びに成牛後肢端部を用いた画像のRMS粒状度, CNRの評価):ファントム撮影像では, いずれの線量においてもカセットレス撮影像は通常撮影像と比較してRMS粒状度が有意に高値を示したが, 成牛後肢端撮影像では2つの撮影法の間で差は認められなかった (図1A, 図2)。また, ファントム撮影像においてカセットレス撮影像, 通常撮影像ともに1mAsでは5mAs, 10mAsと比較してRMS粒状度は高値となったが, 5mAsと10mAsの間に差は認められなかった (表)。CNRについては, ファントム, 成牛後肢端撮影像ともに, いずれの線量においてもカセットレス撮影像と通常撮影像の間で有意差は認められなかった (図1B)。

実験2 (亚克力ファントムを用いた画像のCTFの評価):0.5, 1.0LP/mmの空間周波数において, カセットレス撮影像は通常撮影像と比較して有意にCTF値が高かった (図3)。1.5LP/mm以降の空間周波数では両撮影法のCTF値に差は認められなかった。

考 察

本研究では, RMS粒状度, CNR, CTFを指標とし, 粒状性, コントラスト, 鮮鋭度の観点からカセットレス撮影像と通常撮影像の画質を比較した。

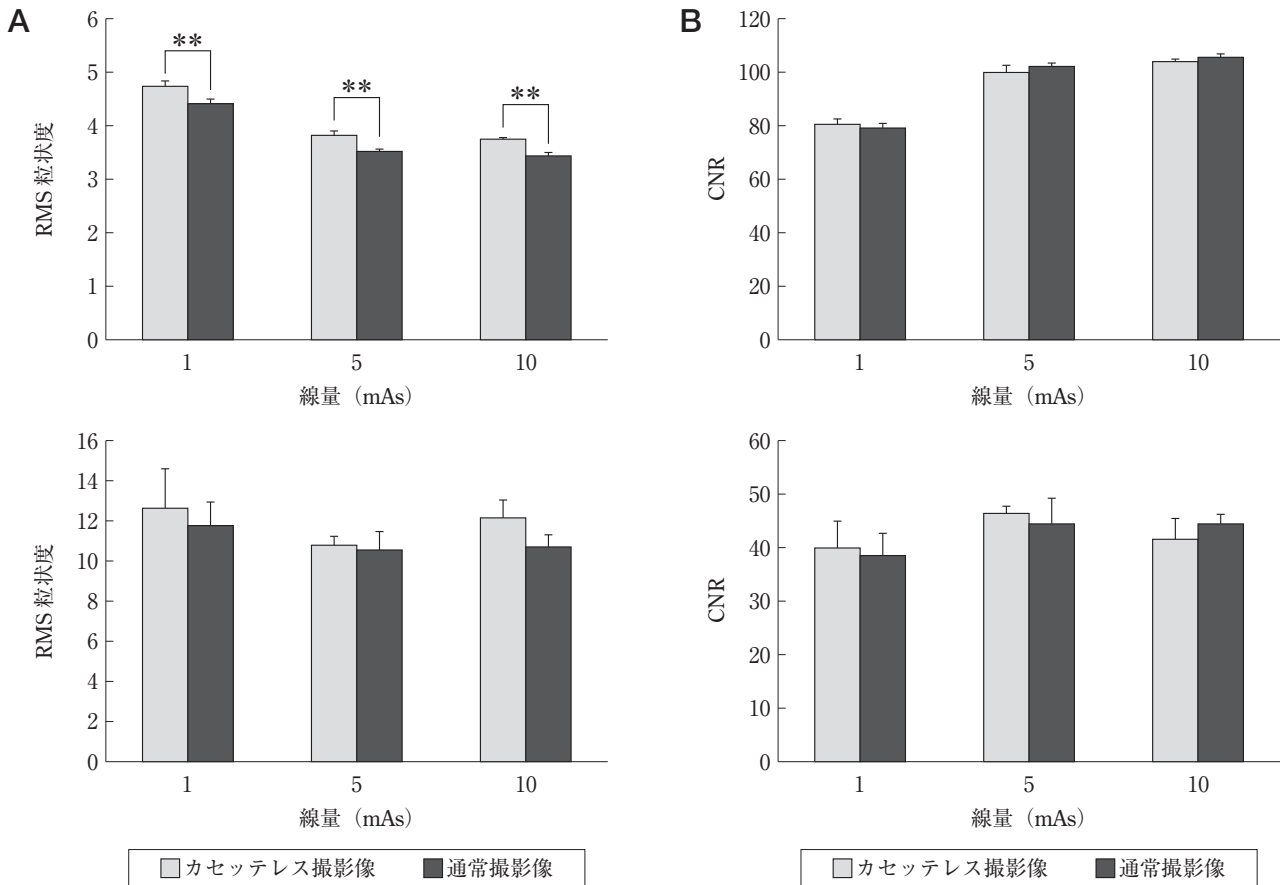


図1 アクリルファントム (上段) 並びに成牛後肢遠位端 (下段) の、通常撮影像とカセットレス撮影像における RMS 粒状度 (A) 及び CNR (B)

RMS 粒状度はファントム撮影像においてはカセットレス撮影像で悪化した。成牛後肢遠位端撮影像では撮影法による差は認められなかった。CNR は撮影法による差は認められなかった。

** : $P < 0.01$

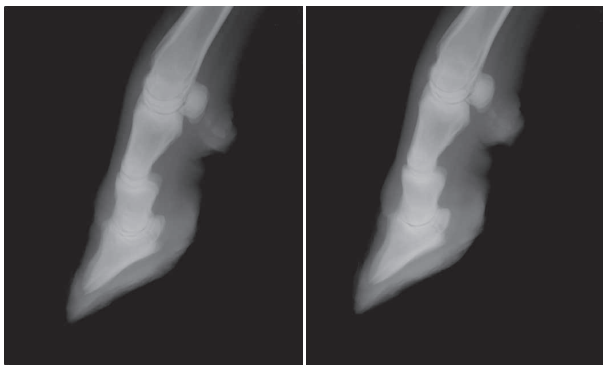


図2 10mAs で撮影した成牛後肢遠位端のカセットレス撮影像 (左側) と通常撮影像 (右側)

RMS 粒状度, CNR ともに差は認められなかった。

ファントム撮影像に関して、カセットレス撮影像では通常撮影像と比較して RMS 粒状度が高く、粒状性の悪化が示されたが、CNR については差が認められなかった。この要因の1つとして、カセット裏蓋の鉛板からの後方散乱線の影響が考えられる。X線画像においては、

表 アクリルファントム撮影像における RMS 粒状度の線量に伴う変化

	RMS		
	1mAs	5mAs	10mAs
通常撮影像	4.4 ± 0.09	3.5 ± 0.03**	3.4 ± 0.05**
カセットレス撮影像	4.7 ± 0.13	3.8 ± 0.07**	3.7 ± 0.04**

** : $P < 0.01$ (1mAs の画像との比較)

IP やフィルムの後方に位置する物体からの後方散乱線がその画質に影響を与えるため、多くの IP カセットの裏蓋には後方散乱線を除去するための鉛板が設置されている [12]。この鉛板はカセットより後方の物体からの散乱線を遮断する一方で、それ自体が散乱体となり後方散乱線を発生させる [13]。散乱線は画像のコントラスト並びに鮮鋭度を低下させる原因となるものの、IP に入射する線量を増加させることにより粒状性を向上させる [14]。カセットレス撮影像ではカセット裏蓋の鉛板から発生する後方散乱線が存在しないため、通常撮影像と比較して粒状性が悪化する一方で、コントラストが向

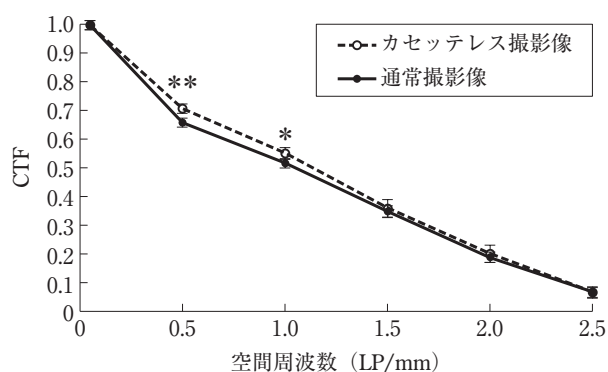


図3 アクリルファントムを用いたカセットレス撮影像と通常撮影像におけるCTF

0.5, 1.0LP/mmの空間周波数ではカセットレス撮影像のCTF値が高く、鮮鋭度が優れていた。

*: $P < 0.05$ (撮影法間の比較)

** : $P < 0.01$ (撮影法間の比較)

上した可能性が考えられた。成牛後肢端部撮影像では、いずれの線量においてもカセットレス撮影像と通常撮影像の間にRMS粒状度、CNRともに有意差は認められず、カセットレス撮影における画質の低下は臨床的にはほとんど問題とならないことが示唆された。

CRにおいては、線量の増加に伴い粒状性が向上するが、一定の線量を超えるとそれ以上は向上しない [15]。本研究においても線量の増加に伴いRMS粒状度は低下したが、5mAsと10mAsで差はなく、今回用いたファントム、成牛後肢端では5mAsの線量で粒状性はプラトーに達していると考えられた。

実験1の結果から、今回用いたファントム並びに成牛後肢端においては5mAsの線量で十分な粒状性が得られると判断され、またCRにおいて鮮鋭度は線量の影響を受けないことから [16]、実験2では5mAsの条件で各撮影法における画像の鮮鋭度を比較した。CTFは画像の鮮鋭度の指標の1つであり、撮影した矩形波チャートの0.05LP/mmの出力コントラスト(デジタル値)に対する各空間周波数の出力コントラストの減弱割合で表される [10]。実験2では、0.5, 1.0LP/mmの低空間周波数領域においてはカセットレス撮影像で有意にCTF値が高くなり、それ以降の空間周波数領域において差は認められなかった。散乱線の影響はおもに低空間周波数領域に認められることが知られており [17]、通常撮影像では裏蓋からの散乱線が低空間周波数領域においてCTF値を低下させた可能性が考えられた。

本研究によって得られた結果から、CRにおけるカセットレス撮影は、ファントムを用いた場合はRMS粒状度が上昇するものの、臨床画像では通常撮影と比較してRMS粒状度、CNR、CTFという観点からは明らかな画質の低下がないことが示唆された。ただし、CRに

おいてはX線照射後、時間経過とともに画像情報量が減少するフェーディング現象が知られており [2]、特に屋外においてカセットレス撮影を行う場合には顕著になる可能性も考えられることから、カセットレス撮影におけるフェーディング現象の影響についても今後検討する必要があると考えられる。CRカセットレス撮影は牛の肢端部撮影に十分適応可能な撮影法であると考えられるが、この点も含め、今後は臨床例における診断価値を検討することが必要であると思われる。

引用文献

- [1] Morgan JP : Radiography of the Bovine, Techniques of Veterinary Radiography, Morgan JP, 5th eds, 383-432, Wiley-Blackwell, Oxford (1993)
- [2] 岸本海織, 住谷 峻, 李 奇子, 清水純一郎, 山川和宏, 滄木孝弘, 羽田真吾, 松本高太郎, 石井三都夫, 佐々木直樹, 猪熊 壽, 山田一孝 : ポータブルX線画像化因子が画質に与える影響, 日獣会誌, 63, 431-434 (2010)
- [3] 上垣華穂, 李 奇子, 佐々木直樹, 石井三都夫, 古岡秀文, 廣川和郎, 成澤昭徳, 山田一孝 : 子牛の肺炎におけるComputed Radiography (CR) 診断の基礎的検討, 日獣会誌, 20, 77-81 (2011)
- [4] Kofler J : Clinical study of toe ulcer and necrosis of the apex of the distal phalanx in 53 cattle, Vet J, 157, 139-147 (1999)
- [5] El-Shafaey el-SA, Aoki T, Ishii M, Yamada K : Pilot study of bovine interdigital cassetteless computed radiography, J Vet Med Sci, 75, 1503-1506 (2013)
- [6] DuPont G, DeBowes L : Obtaining Diagnostic Dental Radiographs, Atlas of Dental Radiography in Dogs and Cats, DuPont G, et al eds, 229-262, Saunders, St. Louis (2013)
- [7] Kashima I : Computed radiography with photostimulable phosphor in oral and maxillofacial radiology, Oral Surg Oral Med Oral Pathol Oral Radiol Endod, 80, 577-598 (1995)
- [8] Matsuda Y, Okano T, Igeta A, Seki K : Effects of exposure reduction on the accuracy of an intraoral photostimulable-phosphor imaging system in detecting incipient proximal caries, Oral Radiol, 11, 11-16 (1995)
- [9] Moore CS, Wood TJ, Beavis AW, Saunderson JR : Correlation of the clinical and physical image quality in chest radiography for average adults with a computed radiography imaging system, Br J Radiol, 86, 20130077 (2013)
- [10] 高尾慶人, 坂田義明, 伊藤 忠, 須長祥浩, 坂上 恵 : 画質評価, 新しい放射線写真学, 244-256, アップルジャパン (1990)
- [11] Huda W, Abrahams RB : Radiographic techniques, contrast, and noise in x-ray imaging, AJR Am J Roentgenol, 204, 126-131 (2015)
- [12] Shetty CM, Barthur A, Kambadakone A, Narayanan N, kV R : Computed radiography image artifacts revisited, AJR Am J Roentgenol, 196, W37-47 (2011)

- [13] Stanton L, Brattelli SD, Day JL, Stanton RE, Villafana T: Measurements of diagnostic x-ray backscatter by a novel ion chamber method, *Med Phys*, 9, 121-130 (1982)
- [14] 畑川政勝, 岸本健治, 渡辺晋一, 小堺和久: 散乱線, 管電圧, 被写体厚が増感紙—フィルム系の粒状性におよぼす影響, *日本放射線技術学会雑誌*, 43, 1721-1727 (1987)
- [15] 武藤裕衣, 森 剛彦, 早川尚男: *Computed Radiology* (CR) 胸部正面撮影における医療被曝低減のための画質と撮影条件の最適化に関する研究, *日本医学放射線学会誌*, 61, 303-309 (2001)
- [16] 石田正光: CR画像の最適化, *日本放射線技術学会雑誌*, 49, 2030-2036 (1993)
- [17] Sechopoulos I, Bliznakova K, Fei B: Power spectrum analysis of the x-ray scatter signal in mammography and breast tomosynthesis projections, *Med Phys*, 40, 101905 (2013)

Fundamental Study of Image Quality of Cassette-less Computed Radiography (CR) in Cattle

Genya SHIMBO, Kosuke IGARI, Masafumi MIYOSHI,
Michihito TAGAWA and Kazuro MIYAHARA[†]

* *Veterinary Medical Center, Obihiro University of Agriculture and Veterinary Medicine, Nishi
2-11, Inada-cho, Obihiro, 080-8555, Japan*

SUMMARY

The physical image quality of cassette-less computed radiography (CR) was evaluated by comparison with the conventional cassette-plate method based on image granularity, contrast and sharpness. The image granularity for the cassette-less method was significantly worse than the conventional cassette-plate method in radiographs of an acrylic phantom but not on those of the hind limb of a cow. There was no significant difference in image contrast or sharpness between the cassette-less and conventional cassette-plate methods. From these results, it was concluded that the image quality of the cassette-less CR technique is equivalent to the conventional cassette-plate method in a clinical setting. The cassette-less CR technique was thought to be a reasonable method of radiography in cattle.

— Key words : Cassette-less, Cattle, Computed radiography (CR) Image quality.

[†] *Correspondence to : Kazuro MIYAHARA (Veterinary Medical Center, Obihiro University of Agriculture and Veterinary Medicine)*

Nishi 2-11, Inada-cho, Obihiro, 080-8555, Japan

TEL 0155-49-5681 FAX 0155-49-5679 E-mail : miyahara@obihiro.ac.jp

J. Jpn. Vet. Med. Assoc., 71, 31 ~ 35 (2018)