



急性鼻出血を主訴とするホルスタイン種乳牛10症例 における臨床所見の病態別比較

著者	猪熊 壽, 滄木 孝弘, 松本 高太郎, 堀内 雅之, 古 林 与志安, 古岡 秀文
雑誌名	北海道獣医師会雑誌
巻	59
号	7
ページ	256-259
発行年	2015
URL	http://id.nii.ac.jp/1588/00001079/

【原 著】 産業動物

急性鼻出血を主訴とするホルスタイン種乳牛10症例における 臨床所見の病態別比較

猪熊 壽¹⁾ 滄木 孝弘¹⁾ 松本高太郎¹⁾
堀内 雅之²⁾ 古林与志安²⁾ 古岡 秀文²⁾

1) 帯広畜産大学臨床獣医学研究部門 (〒080-8555 北海道帯広市稲田町西2線11)

2) 帯広畜産大学基礎獣医学研究部門 (〒080-8555 北海道帯広市稲田町西2線11)

要 約

急性鼻出血を主訴とするホルスタイン種乳牛10症例の病性鑑定を実施したところ、後大静脈血栓症 (caudal vena cava thrombosis: CVCT) 3症例、疣贅性心内膜炎2症例、化膿性気管支肺炎1症例、鼻腔内腫瘍2症例および鼻粘膜出血2症例であった。各疾患の臨床検査所見を比較したところ、CVCT、疣贅性心内膜炎および化膿性気管支肺炎の6症例では、いずれも両側性かつ多量の鼻出血が記録されており、また聴診により肺音粗朧またはラッセル音が聴取された。これら6症例では、病理解剖により肺動脈血栓症 (pulmonary thromboembolism: PTE) が確認された。多量の鼻出血を主訴とするホルスタイン種乳牛の疾病は必ずしも CVCT だけではなく、疣贅性心内膜炎、化膿性肺炎などの疾患が同様の臨床および検査所見を呈することが示された。一方、非血栓性の鼻出血は、片側性または片側優位であり、うっ血性心不全症状がみられないこと、炎症像が弱いことから PTE 症例と鑑別可能であった。

キーワード：鼻出血、後大静脈血栓症、肺動脈血栓症、臨床所見、臨床検査所見

-----北獣会誌 59, 256~259 (2015)

はじめに

ホルスタイン種乳牛に突然の多量の鼻出血がみられた場合、一般に後大静脈血栓症 (caudal vena cava thrombosis: CVCT) が疑われる^[1-3]。CVCT の確定診断には後大静脈の血栓存在を証明する必要があるが、超音波検査装置で描出可能な後大静脈は肝臓付近の一部に限定されており、実際の確定診断は困難であることが多い^[3-5]。さらに、鼻出血を呈する疾患は他にもあり、それぞれ予後が異なるため類症鑑別が重要であるが、臨床的な鑑別診断のポイントはあまり整理されていない^[6]。このため本研究では、鼻出血の鑑別診断に資することを目的とし、病理解剖により確定診断が下されたホルスタイン種乳牛の鼻出血10症例について、病態別に臨床および各種検査所見を比較検討した。

材料および方法

2005~2013年に帯広畜産大学に病性鑑定依頼のあったホルスタイン種乳牛のうち、突然の鼻出血を主訴とする症例のうち、病理学的検査により確定診断の得られた10症例を用いた (月齢15~84ヵ月齢) (表1)。各症例の病歴と現症から、鼻出血の量および片側・両側の区別を判断した。なお、鼻出血の量は飼養者からの稟告に基づき多少を判断した。また、各症例は搬入時に一般臨床検査、肝臓と心臓の超音波検査、血液および血液生化学検査を実施して可能な限り生前の所見を収集した。肝臓領域における後大静脈の拡張程度は既報に基づいて判断した^[7]。なお、各群の症例数が少ないため、結果の統計的解析は実施しなかった。

連絡担当者：猪熊 壽 帯広畜産大学 臨床獣医学研究部門
TEL/FAX : 0155-49-5370 E-mail : inokuma@obihiro.ac.jp

表1 鼻出血を主訴とする10症例の臨床所見および超音波検査所見の比較

症例	臨床所見									超音波検査所見					
	確定診断	月齢	鼻出血の量 ^{a)}	片側・ 両側	初診時 体温(℃)	削瘦	蒼白	頸静脈 怒張	肺音 粗励	肺ラッ セル音	発咳	肝臓		心臓	
											後大静脈拡張	血栓	疣贅物	血栓	
肺動脈血栓症例															
CVCT-1	32	多い	両	39.6	○	○	○	○	○	○	○	○	×	×	×
CVCT-2	34	多い(血の海)	両	39.7	○	○	○	○	○	○	○	○	×	×	×
CVCT-3	39	多い	両	40.2	○	○	○	○	○	○	○	○	×	×	×
心内膜炎-1	34	多い	両	40.4	○	○	○	○	×	×	×	○	×	○	×
心内膜炎-2	65	多い(血の海)	両	39.0	○	○	○	×	○	×	×	○	×	○	×
化膿性気管支肺炎	49	多い	両	39.1	○	○	○	○	○	○	○	×	×	×	×
非血栓性症例															
鼻腔内腫瘍-1	84	多い	片	38.4	○	×	×	○	×	×	×	NT	NT	NT	NT
鼻腔内腫瘍-2	61	多い(血の海)	片	38.8	○	○	×	×	×	○	○	×	×	×	×
鼻粘膜出血-1	15	少ない	片	40.4	○	○	×	○	×	×	×	○	×	×	×
鼻粘膜出血-2	66	多い	片	38.8	○	○	×	○	×	×	×	×	×	×	×

CVCT：後大静脈血栓症、a) 鼻出血量は飼養者の稟告、○：認められる、×：認められない、NT：検査せず

結果および考察

10症例は病理解剖により、CVCT 3 症例、疣贅性心内膜炎 2 症例、化膿性気管支肺炎 1 症例、鼻腔内腫瘍 2 症例、鼻粘膜出血 2 症例と診断された。病理解剖では、CVCT、疣贅性心内膜炎および化膿性気管支肺炎の 6 症例に全て肺動脈血栓症 (pulmonary thromboembolism: PTE) が確認された。このため、今回検索した 10 症例を、病態別に PTE 症例および非 PTE 症例の 2 群に大別して検査所見を比較検討することとした。なお、鼻粘膜からの出血は、打撲・骨折、凝固異常 (中毒、感染症、播種性血管内凝固症候群) などで生じることがある [6,8]。今回の鼻粘膜出血 2 症例では原因を明らかにすることはできなかったが、病理解剖において鼻粘膜以外の出血がみられなかったことを考慮すると、局所的要因、すなわち打撲などの外傷に起因した可能性が考えられた。

まず、臨床症状を比較したところ、PTE 6 症例には全て (100%) 両側性かつ多量の鼻出血が記録されていたのに対し、非 PTE 4 症例では、多量の鼻出血が 3 症例 (75%) で記録されていたものの、いずれも片側性または片側優位であった (表 1)。出血量については、主観的ではあるが飼養者からの稟告に基づき多少を判断しており、多量の鼻出血を呈した症例では、「餌槽が血の海」または「大出血」という記録が残っていた。初診時の体温は PTE 症例が非 PTE 症例に比べて高い傾向を示したが、非 PTE の 1 症例も 40℃ を超える体温を呈した。その他の臨床所見として、検索した 10 症例全てに削瘦が認められ、9 症例 (90%) で可視粘膜蒼白、8 症例

(80%) で肺音粗励が記録された (表 1)。PTE 6 症例では、全ての症例 (100%) で頸静脈怒張が確認され、5 症例 (83%) で肺のラッセル音が、4 症例 (67%) で発咳が記録された。PTE 症例は、いずれも頸静脈怒張などのうっ血性心不全症状を呈するため、CVCT、疣贅性心内膜炎および化膿性肺炎を臨床症状から鑑別することは容易でないと考えられた。一方、非 PTE 4 症例では、いずれも頸静脈怒張はみられず、肺のラッセル音も聴取されなかった。発咳を呈するものも 4 症例中 1 症例 (25%) であった (表 1)。鼻腔内腫瘍症例では鼻腔狭窄音または眼球突出がみられた (表 1)。これら PTE 症例および非 PTE 症例の臨床症状の違いは、両者の鑑別に有用であると思われた。

牛が突然、多量の鼻出血を呈した場合には、考えられる疾患として CVCT を想定することが多いが、実際の CVCT では必ずしも鼻血を呈するわけではない。CVCT と確定診断された 12 症例の回顧的研究では、鼻出血を呈したものは 3 症例 (25%) であったことが報告されている [5]。なお、疣贅性心内膜炎症例では弁膜逆流による心雑音が聴取されることが多いため [9]、聴診により鑑別診断可能と思われた。さらに化膿性肺炎では呼気の膿臭や肺領域の拍水音が検出されることがあり [10,11]、CVCT との鑑別に利用できる所見と思われた。

次に、肝臓および心臓の超音波検査所見を比較検討した。肝臓領域における後大静脈の拡張は、PTE 6 症例では 5 症例 (83%) で認められたが、非 PTE 4 症例では検査した 3 症例中 1 症例 (33%) だけで認められた。PTE 症例における後大静脈拡張所見は、PTE のうっ血

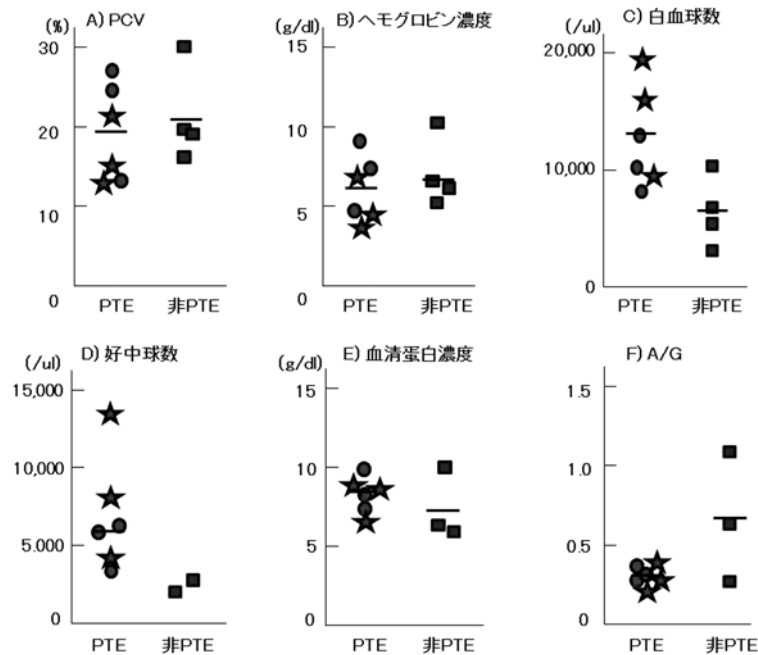


図1 肺動脈血栓症 (PTE) による鼻出血6症例と非PTE鼻出血4症例の血液検査所見の比較。

★：後大静脈血栓症 ●：疣贅性心内膜炎または化膿性気管支肺炎
■：非PTE鼻出血症例 Bar：中間値

の病態を表しているものと考えられた。CVCT3症例の後大静脈内における血栓は、いずれの症例でも超音波検査により確認されなかった。CVCT症例において後大静脈内に血栓が検出されるのはまれであるとされている[4,5]。今回のCVCT3症例では、病理解剖時に確認された血栓の存在位置は、いずれも肝臓近傍の横隔膜に近い部位であり、含気する肺により超音波診断装置による検索が不能であったと思われる[2]。超音波診断装置を用いた後大静脈内血栓検出によりCVCT症例の確定診断を得ることは容易ではないことが改めて確認された。一方、疣贅性心内膜炎2症例では、心臓の超音波検査により弁膜の疣贅物(三尖弁1症例、肺動脈弁1症例)が確認された。

さらに、PTE症例および非PTE症例の血液および血液生化学検査所見を比較した(図1)。PTE症例の貧血程度(PCVおよびヘモグロビン濃度)は、非PTE症例と同程度であったが、白血球数および好中球数は非PTE症例よりも高い傾向を示した。また、血清蛋白質濃度は両群で同程度であったが、PTE症例のA/G比は非PTE症例に比べて低い傾向を示した。一方、PTE症例のうち、CVCT、疣贅性心内膜炎および化膿性肺炎のヘモグロビン濃度およびA/Gには、あまり差がみられなかった。CVCT、疣贅性心内膜炎および化膿性肺炎の鼻出血は、いずれも炎症性疾患に続発する右心系での大型血栓

形成と肺動脈内の血栓塞栓を病態とするものであり、血液および血液生化学検査による鑑別も困難と思われた。

今回の調査結果から、突然の多量の鼻出血を主訴とするホルスタイン種乳牛においては、原疾患は必ずしもCVCTだけではなく、疣贅性心内膜炎や化膿性肺炎など、他のPTE疾患がCVCT同様の臨床および検査所見を呈することが示された。また、通常の臨床検査ではCVCTと疣贅性心内膜炎や化膿性肺炎との鑑別が容易ではないことが明らかとなった。ただし、非PTE症例の鼻出血は、片側性または片側優位であること、うっ血性心不全症状がみられないこと、炎症像が弱いことからPTE症例と鑑別可能と思われた。非PTE症例の鼻出血のうち、打撲などによる鼻粘膜の傷害では、基礎疾患および器質的病変が認められないため、出血量が多くとも、予後は比較的良好と思われる。突然の多量の鼻出血症例に遭遇した場合には、臨床症状、血液検査などからPTE症例と非PTE症例を鑑別することが予後判定に重要であると思われた。

謝 辞

症例をご紹介いただいた関係各位に深謝いたします。

参考文献

[1] Divers TJ: Caudal vena caval thrombosis, Dis-

- eases of Dairy cattle 2nd ed. (Divers TJ and Peek SF eds.) 111, Elsevier, St. Louis (2008)
- [2] 黒澤 隆：後大静脈血栓症、新版 主要症状を基礎にした牛の臨床、前出吉光、小岩政照、188-193、デーリイマン社、札幌 (2002)
- [3] 大場恵典：牛の後大静脈血栓症、獣医内科学 大動物編 第2版、日本獣医内科学アカデミー編、57-58、文永堂、東京 (2014)
- [4] Braun U: Clinical findings and diagnosis of thrombosis of the caudal vena cava in cattle. *Vet J*, 175, 118-125(2008)
- [5] Braun U, Flückiger M, Feige K, Pospischil A: Diagnosis by ultrasonography of congestion of the caudal vena cava secondary to thrombosis in 12 cows. *Vet Rec*, 150, 209-213 (2002).
- [6] Wilson WD, Lofstedt J, Laknitz J: Epistaxis and hemoptysis, *Large Animal Internal Medicine* 5th ed. (Smith BP ed.) 53-56, Mosby Elsevier, St. Louis (2015)
- [7] Jilintai, Hashiyama S, Gonda Y, Ishikawa H, Sato M, Miyahara K: Radiographic evaluation of caudal vena cava size as a useful parameter for the diagnosis of heart disease in dairy cattle. *J Vet Med Sci*. 68, 995-998 (2006)
- [8] Macleod G: *Epistaxis, The treatment of cattle by homoeopathy*. 6, C W Daniel Safforn Walden Essex (1981)
- [9] 北川 均：細菌性心内膜炎、獣医内科学 大動物編 第2版、日本獣医内科学アカデミー編、52-53、文永堂、東京 (2014)
- [10] Scott PR: Clinical presentation, auscultation recordings, ultrasonographic findings and treatment response of 12 adult cattle with chronic suppurative pneumonia: case study. *Irish Vet. J*. 66, 5 (2013)
- [11] Scott P: Ultrasonographic findings in adult cattle with chronic suppurative pneumonia. *In Practice* 35, 460-469 (2013)